BULLETIN du MUSÉUM NATIONAL d'HISTOIRE NATURELLE

PUBLICATION BIMESTRIELLE

zoologie

267

N° 379 MAI-JUIN 1976

BULLETIN
du
MUSÉUM NATIONAL D'HISTOIRE NATURELLE

57, rue Cuvier, 75005 Paris

Directeur : Pr M. Vachon.

Comité directeur : Prs J. Dorst, C. Lévi et R. Laffitte.

Rédacteur général : Dr M.-L. Bauchot.

Secrétaire de rédaction : Mme P. Dupérier.

Conseiller pour l'illustration : Dr N. Hallé.

Le *Bulletin du Muséum national d'Histoire naturelle*, revue bimestrielle, paraît depuis 1895 et publie des travaux originaux relatifs aux diverses branches de la Science.

Les tomes 1 à 34 (1895-1928), constituant la 1re série, et les tomes 35 à 42 (1929-1970), constituant la 2e série, étaient formés de fascicules regroupant des articles divers.

A partir de 1971, le *Bulletin* 3e série est divisé en six sections (Zoologie — Botanique — Sciences de la Terre — Sciences de l'Homme — Sciences physico-chimiques — Écologie générale) et les articles paraissent, en principe, par fascicules séparés.

S'adresser :

— pour les **échanges,** à la Bibliothèque centrale du Muséum national d'Histoire naturelle, 38, rue Geoffroy-Saint-Hilaire, 75005 Paris (C.C.P., Paris 9062-62) ;

— pour les **abonnements** et les **achats au numéro,** à la Librairie du Muséum, 36, rue Geoffroy-Saint-Hilaire, 75005 Paris (C.C.P., Paris 17591-12 — Crédit Lyonnais, agence Y-425) ;

— pour tout ce qui concerne la **rédaction,** au Secrétariat du *Bulletin*, 57, rue Cuvier, 75005 Paris.

Abonnements pour l'année 1976

Abonnement général : France, 530 F ; Étranger, 580 F.
Zoologie : France, 410 F ; Étranger, 450 F.
Sciences de la Terre : France, 110 F ; Étranger, 120 F.
Botanique : France, 80 F ; Étranger, 90 F.
Écologie générale : France, 70 F ; Étranger, 80 F.
Sciences physico-chimiques : France, 25 F ; Étranger, 30 F.

International Standard Serial Number (ISSN) : 0027-4070.

BULLETIN DU MUSÉUM NATIONAL D'HISTOIRE NATURELLE
3e série, nº 379, mai-juin 1976, Zoologie 267

Caractères rudimentaires, anatomiques et embryologiques, de la ceinture pelvienne et des appendices postérieurs du Python réticulé (*Python reticulatus* Schneider, 1801)

par Sabine Renous, Albert Raynaud, Jean-Pierre Gasc et Claude Pieau *

Résumé. — Après l'identification par l'un de nous des parties du squelette de la ceinture et de l'appendice postérieur du Python réticulé, l'étude anatomique des adultes a permis de reconnaître les différents muscles joignant ces pièces, ainsi que les éléments d'un plan d'organisation commun à l'ensemble des Squamates. Ainsi, un muscle caudo-fémoral relie l'axe vertébral au fémur : un muscle caudo-cloacal gagne la commissure cloacale ; les muscles transverse ventral de la ceinture et transverse des lèvres cloacales sont parfaitement identifiables. Les différents chefs des pubo-ischio-fémoraux, bien développés, s'attachent sur le pubis, élément de la ceinture qui a subi la moindre réduction.

L'absence de l'ischio-caudal, une des parties manquantes à l'intérieur de ce plan, peut être rapprochée du faible développement de l'ischion ; ce dernier s'entoure chez l'adulte d'une lame fibreuse sur laquelle se fixent les faisceaux des pubo-ischio-fémoraux.

L'ensemble de la ceinture et de sa musculature est accolé à la face médiale des dernières côtes, et enveloppé dans une gaine en relation avec la paroi du corps et le tube digestif. De plus, la ceinture est suspendue sous l'axe vertébral par les muscles ischio-dorsal et ilio-dorsal.

En arrière de l'ouverture cloacale, des muscles dorso-cloacaux relient hémipénis et glandes anales aux vertèbres.

Par conséquent, à côté de constituants identiques à ceux des autres Squamates, la région pelvi-cloacale du Python réticulé présente une certaine originalité : ceci témoignerait d'une part, de caractéristiques propres aux Serpents, d'autre part, de modalités variées dans la rudimentation de l'appendice postérieur.

Diverses phases de la formation des muscles propres de la ceinture et des muscles de la région pelvi-cloacale sont décrites ; le muscle ischio-dorsal est bien différencié chez les embryons âgés de 40 jours d'incubation, ainsi que le muscle caudo-fémoral.

L'étude embryologique montre l'existence de phénomènes de dégénérescence cellulaire dans les ébauches des pièces de la ceinture pelvienne et des appendices postérieurs : dans les extrémités distales des cartilages iliaques et ischiatiques, dans le cartilage du fémur ; dans le périchondre coiffant l'extrémité distale cartilagineuse des ilions et également dans une condensation cellulaire qui s'étend du côté médian de chaque ischion. Le rôle de ces dégénérescences cellulaires est discuté ; elles semblent réaliser un arrêt de développement précoce, génétiquement déterminé, des constituants de la ceinture et des appendices.

Quant aux appendices postérieurs, l'Embryologie montre qu'ils sont d'abord édifiés avec les matériaux d'un membre mais que bientôt leur morphogenèse présente des particularités, aboutissant à la construction d'un organe ayant des fonctions différentes de celles d'un membre locomoteur ; à des caractères de rudimentation, s'ajoutent donc pour ces appendices, et pour la ceinture à laquelle ils se rattachent, des dispositifs en rapport avec une fonction particulière qui ferait des appendices postérieurs des « membres sexuels ».

* S. Renous et J.-P. Gasc : *Laboratoire d'Anatomie comparée, Muséum national d'Histoire naturelle, 55, rue de Buffon, 75005 Paris.*
A. Raynaud et C. Pieau : *Laboratoire de l'Institut Pasteur, 20, rue des Moulins, 95110 Sannois.*

Abstract. — Parts of the girdle and hind appendage skeleton of *Python reticulutus* have been identified in a previous embryological work.

The anatomical study of the adults permits to recognize the different muscles connecting these parts and the elements of a scheme of organization common to all Squamata. For instance, the *m. caudo femoralis* links the vertebral axis to the femur, the *m. caudo cloacalis* reaches the cloacal commissure, the *mm. transversus ventralis pelvis* and *transversus cloacae* can be easily identified. The different heads of *mm. pubo ischio femorales*, well developed, are fixed on the pubic bone, the girdle element the reduction of which is least.

The absence of the *m. ischio caudalis*, one of the missing parts inside this scheme, may be linked to the little development of the ischium, the latter is imbedded in the adult into a fibrous blade on which heads of the *mm. pubo ischic femorales* are fixed.

The totality of the girdle and its musculature is set along the medial aspect of the last ribs, and surrounded by a sheath in relation with the body wall and digestive tract. Besides, the girdle is held under the vertebral axis by the *mm. ischio dorsalis* and *ilio dorsalis*.

Behind the vent, *mm. dorso cloacales* connect the hemipenis and anal glands to the vertebrae.

Therefore, in regard with the identical constituents found in the other Squamates, the pelvi-cloacal region of *Python reticulatus* presents a certain originality. This would testify on one hand for the existence of peculiar features own to the Serpentes, on the other hand for different modes in the process of rudimentation of the posterior appendage.

Several stages of the development of the own musculature of the pelvic girdle and of the pelvic-cloacal region are described. The ischio-dorsal and the caudo-femoral muscles are well differentiated in embryos 40 days old.

Embryological study reveals the existence of phenomena of cellular degeneration in the anlagen of the components of the pelvic girdle : in the distal extremities of iliac and ischiatic cartilages ; in the cartilage of the femur ; in the perichondral tissue surrounding the extremities of the iliac cartilages ; and also in a cellular condensation extending on the median side of every ischion. The role of these cellular degenerations is discussed ; they seem to provoke an early arrest of development, genetically controlled, of the components of the girdle and of the appendices.

As for the pelvic appendices, the embryological study shows they are first built with the materials of a limb bud ; but soon their morphogenesis display peculiarities, ending in the edification of an organ whose functions differ of those of a locomotor limb ; to the characters of rudimentation are added for these appendices and for the pelvic girdle to which they are connected, some enacting parts related to a peculiar function making of the appendices « sexual limbs ».

Introduction

Une série de travaux anatomiques et embryologiques portant sur des Squamates à membres réduits a mis en évidence divers processus intervenant dans la rudimentation des appendices pelviens et a permis de rechercher dans d'autres formes les indices de rudimentation décrits chez l'Orvet. En outre, chez les adultes, nous avons retrouvé des éléments structuraux fixes sur lesquels repose le plan d'organisation de la région pelvi-cloacale des formes à membres bien développés. Ces repères anatomiques, base d'un cadre architectural de type Lézard, permettent d'homologuer les parties du squelette et les diverses unités musculaires, et d'apercevoir les modifications coordonnées subies par les constituants de la région en rapport avec l'effacement du membre et la réduction de la ceinture.

Les Lacertiliens ne sont pas les seuls Squamates à montrer des exemples d'une réduction des membres ; la tendance évolutive qui a frappé les formes de ce groupe systématique semble s'être manifestée de nombreuses fois, notamment chez les Amphisbéniens et les Serpents. Ces derniers sont d'ailleurs considérés comme la phase ultime d'une telle évolution.

Cependant, il faut noter que les représentants de plusieurs familles (Leptotyphlopidés, Typhlopidés, Aniliidés et Boïdés) possèdent encore, bien que l'effacement soit total au niveau pectoral, des rudiments d'une ceinture ou ceux d'une ceinture et d'un appendice au niveau pelvien. Des travaux, notamment ceux de D'ALTON (1834), de BELLAIRS (1950), de GASC (1965-1966) et de RAYNAUD (1971*b*, 1972*b*) indiquent la présence chez les Boïdés d'un appendice et d'une ceinture relativement bien développés. Il nous a paru intéressant de confronter les modalités du développement de cet appendice chez le Python réticulé à ceux du Lézard vert et de l'Orvet et de comparer l'organisation de la région pelvi-cloacale chez ces trois espèces de Reptiles ; ceci dans le cadre de nos recherches sur les modalités de la rudimentation des appendices et des ceintures, à la fois chez les adultes et au cours de la vie embryonnaire (programme de notre équipe de recherche ER 121 du CNRS).

MATÉRIEL ET MÉTHODES

La morphologie a été étudiée sur deux Pythons adultes, l'un frais, l'autre conservé au formol, et sur deux embryons âgés fixés au liquide de Bouin, en utilisant une loupe binoculaire pour la dissection. Des radiographies ont été prises avant dissection pour préciser la position des pièces et leur rapport avec les autres éléments du squelette, et après dissection, à différents degrés de pénétration des rayons, pour bien délimiter les portions minéralisées (pl. VIII).

Le matériel utilisé pour l'Embryologie des muscles, des pièces de la ceinture et des appendices, est essentiellement constitué par celui qui a été rassemblé par l'un de nous (RAYNAUD, 1971*b*, 1972*b*) pour l'étude de la morphogenèse des appendices postérieurs et de la ceinture pelvienne : ce sont des embryons provenant d'œufs de Python réticulé obligeamment fournis par le parc zoologique de Thoiry-en-Yvelines [1], œufs qui ont été incubés au Laboratoire de Sannois à une température de 30 à 32°C ou par le Python mère, à Thoiry : 10 embryons âgés de 7 à 94 jours (pesant de 1 g environ à 166 g) ont eu leur région cloacale coupée en série transversale à 7,5 μ et les sections ont été colorées à l'hématéine-éosine-safran, ou traitées par la réaction PAS. [Les mensurations et les poids des différents embryons ont été donnés dans le tableau I d'une publication antérieure (RAYNAUD, 1972*b*).]

Une reconstruction de la moitié gauche de la ceinture pelvienne d'un embryon âgé de 54 jours d'incubation (RAYNAUD, 1972*a*) précise la position dans l'espace des diverses pièces de la ceinture et du fémur.

Les homologies des divers muscles de la ceinture et de la région pelvi-cloacale ont été établies en comparant les dessins des coupes histologiques successives de régions homologues chez le Python, le Lézard vert et l'Orvet, et en nous fondant sur les recherches antérieures (A. RAYNAUD, J.-P. GASC, S. RENOUS et Cl. PIEAU, 1975) et sur les résultats des études anatomiques.

Les études portant sur les adultes ont été effectuées par les anatomistes de notre équipe, Mme RENOUS et M. GASC, du laboratoire d'Anatomie comparée du Muséum ; l'étude embryologique a été menée par les embryologistes du laboratoire de Sannois (MM. RAYNAUD et PIEAU).

1. Nous adressons ici tous nos remerciements à M. le Comte DE LA PANOUSE et à sa famille pour ce matériel précieux qui a été, grâce à eux, mis à notre disposition.

RÉSULTATS

I. Étude anatomique de la ceinture pelvienne, des appendices, et de leur musculature chez le Python réticulé adulte

A. — Ostéologie

Axe vertébral

Chez les Serpents, en l'absence de ceinture scapulaire, il n'est pas possible de reconnaître une sous-régionalisation dans la portion de l'axe vertébro-costal comprise entre la tête et le cloaque. Toutefois, l'uniformité n'est qu'apparente : on note un raccourcissement des côtes et des centra vertébraux sur les segments précédant le cloaque (Gasc, 1967*a*). L'ilion ne s'articule pas avec l'axe vertébral qui, à ce niveau, constitue une région « cloacale » protégeant les cœurs lymphatiques par des côtes parathoraciques comprenant les deux dernières côtes libres et cinq paires de lymphapophyses. Les hémapophyses, non réunies ventralement par un os chevron, apparaissent sous la première vertèbre caudale.

Ceinture pelvienne et appendice (fig. 1 et 2 ; pl. I, 1c)

Un fémur s'articule sur une ceinture composée de trois pièces : ilion, ischion et pubis (Raynaud, 1972*b*). Cet ensemble s'étend sur douze segments vertébraux, la griffe [1] se situe au niveau de la quatrième vertèbre cloacale, et les dernières côtes libres recouvrent toute la région antérieure. Il est enveloppé dans une gaine aponévrotique constituée par un feuillet latéral et un feuillet médial qui s'unissent ventralement et gagnent le tube digestif ; à ce niveau des fibres musculaires longitudinales courent depuis la région acétabulaire en arrière pour se fondre en avant dans la couche externe de la musculature du tube digestif. Par sa face latérale, la gaine s'applique contre le transverse de l'abdomen et l'oblique interne (fig. 1), couche médiale de la musculature du gril costal. Le pubis est libre jusqu'à son extrémité craniale par son bord latéral et ventral ; il adhère dorsalement, par l'arête dorsale de son prolongement cartilagineux, au feuillet pariétal du péritoine. Vers l'arrière, le fémur passe par une boutonnière dont les bords adhèrent dorsalement à l'ilion, ventralement à l'ischion. Latéralement, une bride tendineuse émerge de la région acétabulaire entre des masses musculaires, complétant cette boutonnière. L'ischion est rattaché par un tendon et des fibres musculaires à la lèvre caudale du cloaque et par une lame tendineuse à la paroi du cloaque.

La région de la base des hémipénis est reliée à celle de la commissure cloacale, puis à la boutonnière, par un tissu conjonctif (conjonctivo-tendino-aponévrotique).

Le pubis a la forme d'une baguette osseuse, concave ventralement dans sa partie postérieure prolongée par un cartilage dont l'extrémité se dirige médialement. Cette baguette

1. Au sens propre, ce terme signifie qu'il s'agit de l'extrémité d'un doigt, ce qui n'est pas prouvé, car il se peut que ce soit un ergot, production épidermique indépendante de l'élaboration du membre.

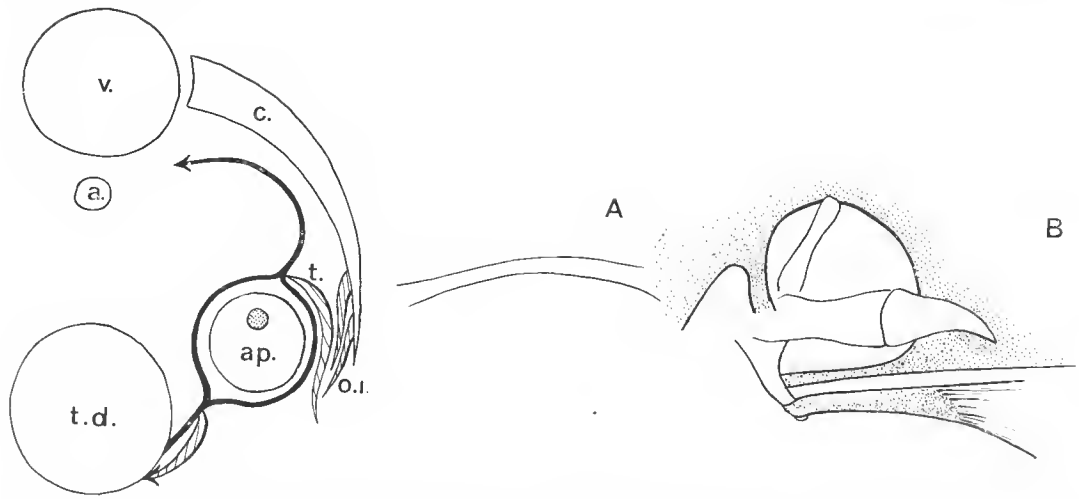

Fig. 1. — Situation topographique de la ceinture et du membre : A, côté cranial ; B, côté caudal. a., aorte ; ap., coupe de l'appendice ; c., côte ; o.i., muscle oblique interne ; t., muscle transverse de l'abdomen ; t.d., coupe du tube digestif ; v., vertèbre.

montre deux reliefs, l'un dorsal, l'autre latéral, séparés par une dépression. Il n'y a pas de foramen osseux pour le passage du nerf obturateur, mais une bride fibreuse applique ce dernier contre le pubis (fig. 4).

L'ilion, parfaitement ossifié (pl. II) et dont la longueur égale environ le quart de celle de la partie osseuse du pubis, est dressé obliquement en direction caudale et dorsale. La

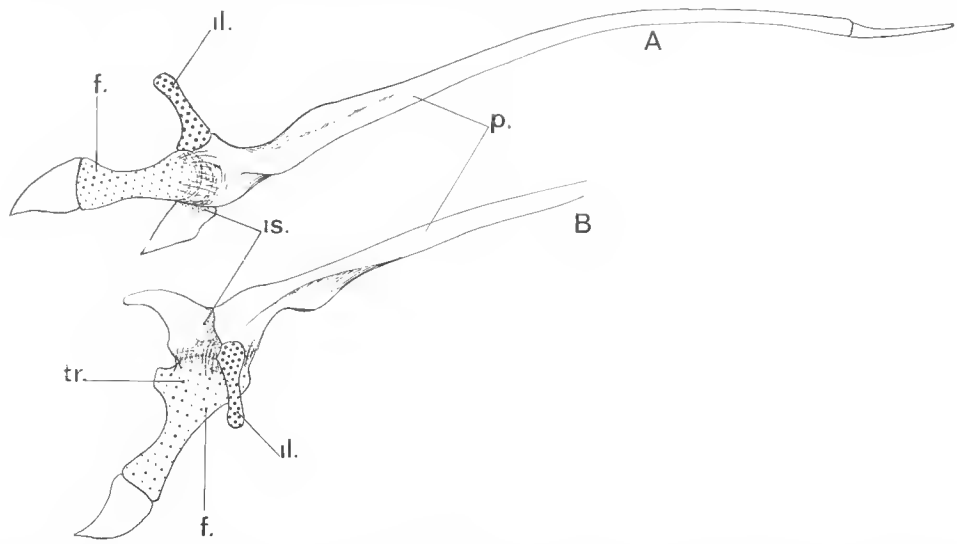

Fig. 2. — Faces latérale et médiale de la ceinture et du membre : A, face latérale ; B, face médiale. f., fémur ; il., ilion ; is., ischion (il correspond à la partie proximale de la structure indiquée ventralement et est figuré par un pointillé) ; p., pubis ; tr., trochanter fémoral.

suture ilio-pubienne est visible et l'ilion ne participe que pour une très petite part à la constitution de la cavité acétabulaire.

L'ischion, de nature probablement cartilagineuse, est représenté par une protubérance ventrale dont la partie distale se recourbe caudalement. Il participe largement à la cavité acétabulaire.

Le fémur, dont la longueur égale environ la moitié de celle du pubis, est proximalement articulé sur la ceinture et distalement prolongé par un cartilage engagé dans une griffe (fig. 1B ; pl. I, 1b ; pl. VIII). Il est orienté vers l'arrière et un peu latéralement. Un trochanter est bien formé sur la face médio-ventrale de l'os. L'articulation fémorale constitue une véritable diarthrose pourvue d'une capsule que recouvrent les masses musculaires.

B. — Myologie

Muscles propres de la ceinture et de l'appendice

Les muscles propres de la ceinture sont représentés par les muscles pubo-ischio-fémoraux externe et interne (fig. 3 et 5). Ils comprennent respectivement deux et trois chefs.

a — *Muscle pubo-ischio-fémoral interne*

Un chef antérieur naît de la plus grande partie de la face médiale du pubis et se termine sur le fémur avec le chef antérieur du muscle pubo-ischio-fémoral externe dont il est séparé dorsalement par une aponévrose. Des fibres plus courtes unissent le bord cranial et la face médiale de l'ischion à la base du pubis.

Un chef postérieur provient de la face médiale de l'ischion, court le long du pubis pour emprunter la dépression ilio-pubienne et passer sur la face latérale de la ceinture. Il s'unit

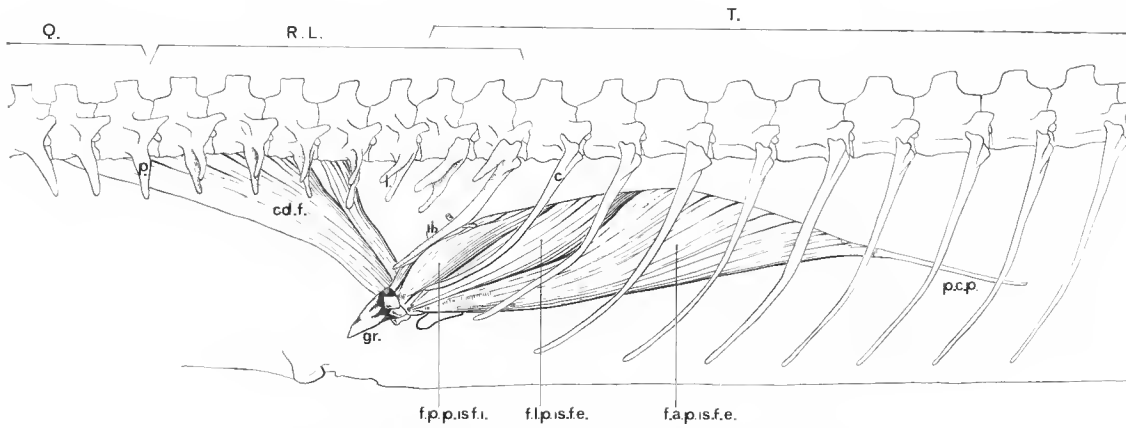

Fig. 3. — Muscles propres de la ceinture et du membre.
c., côte ; cd.f., muscle caudo-fémoral ; f.a.p.is.f.e., faisceau antérieur du muscle pubo-ischio-fémoral externe ; f.l.p.is.f.e., faisceau latéral du muscle pubo-ischio-fémoral externe ; f.p.p.is.f.i., faisceau postérieur du muscle pubo-ischio-fémoral interne ; gr., griffe ; il., ilion ; l., lymphapophyse ; p., pleurapophyse ; p.c.p., prolongement cartilagineux du pubis ; Q., queue ; R.L., région lymphapophysaire ; T., tronc.

distalement au chef latéral du muscle pubo-ischio-fémoral externe et gagne l'extrémité distale du fémur. Quelques-unes de ses fibres profondes se fixent sur la base acétabulaire du pubis.

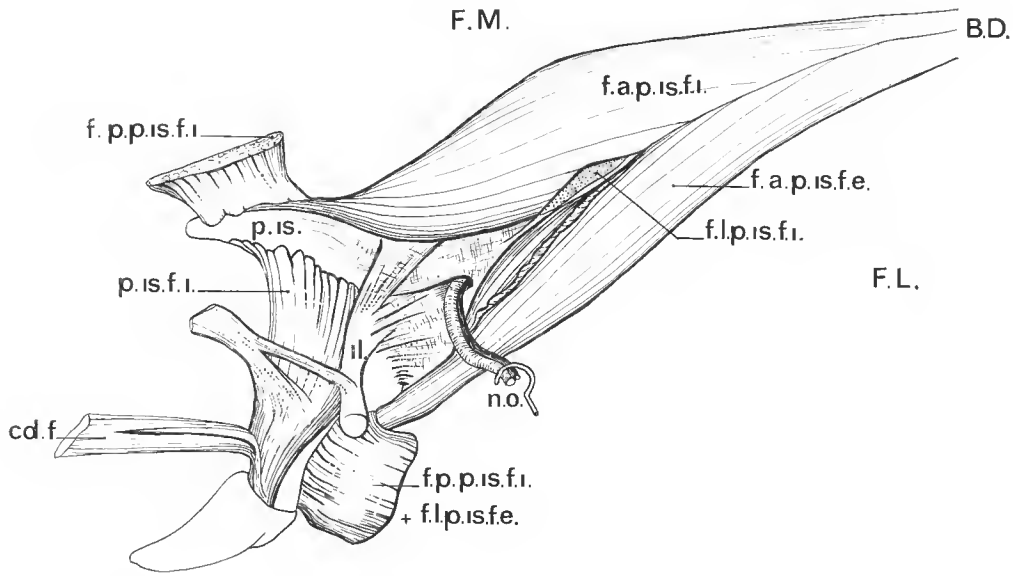

Fig. 4. — Détail avec nerf obturateur.
B.D., bord dorsal ; cd.f., muscle caudo-fémoral ; f.a.p.is.f.e., faisceau antérieur du muscle pubo-ischio-fémoral externe ; f.a.p.is.f.i., faisceau antérieur du muscle pubo-ischio-fémoral interne ; F.M., face médiale ; F.L., face latérale ; f.l.p.is., f.e., faisceau latéral du muscle pubo-ischio-fémoral externe ; f.l.p.is.f.i., faisceau latéral du muscle pubo-ischio-fémoral interne ; f.p.p.is.f.i., faisceau postérieur du muscle pubo-ischio-fémoral interne ; il., ilion ; p.is., prolongement ischiatique ; p.is.f.i., partie du muscle pubo-ischio-fémoral interne (ou muscle adducteur fémoral ?) ; n.o., nerf obturateur.

b — *Muscle pubo-ischio-fémoral externe*

Le chef antérieur provient de la plus grande partie de la face latérale du pubis, débordant vers l'avant sur la partie cartilagineuse, s'accole au chef antérieur du pubo-ischio-fémoral interne avec lequel il fusionne distalement et se fixe distalement par un tendon en Y sur tout le bord ventral du fémur et le trochanter médio-ventral. Le chef latéral est issu de toute la surface de la dépression séparant les reliefs latéral et dorsal du pubis et recouvre une partie du précédent avant de gagner caudalement la terminaison du chef postérieur du pubo-ischio-fémoral interne. Le chef postérieur vient de la face latérale et du bord caudal de l'ischion et s'attache sur le trochanter fémoral.

Un dernier muscle pourrait appartenir au pubo-ischio-fémoral interne. Il naît de la face médiale et du bord caudal de l'ischion et, après un trajet ventro-dorsal, enveloppe le bord dorsal du fémur pour s'attacher sur lui près de l'insertion du chef antérieur du muscle caudo-fémoral. On pourrait toutefois le considérer comme un adducteur fémoral (à la condition que l'innervation soit différente).

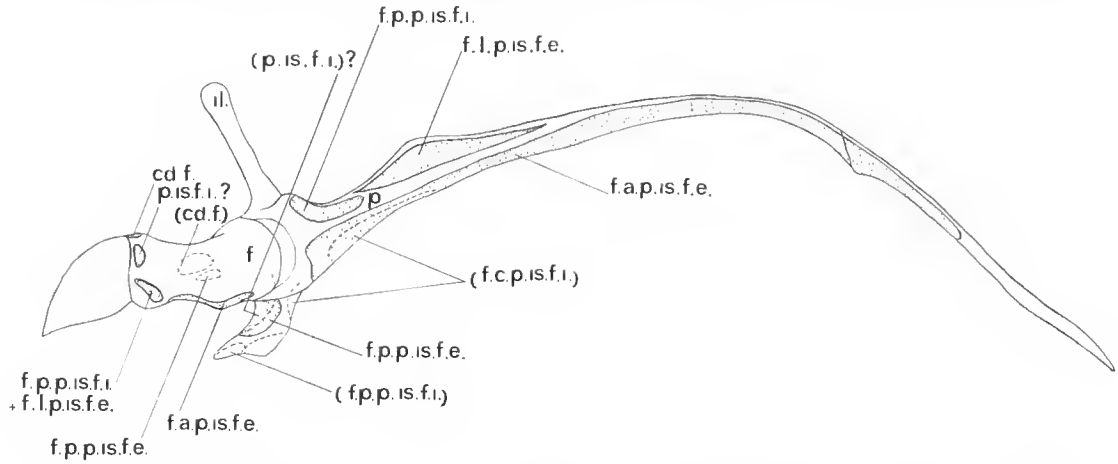

Fig. 5. — Insertions musculaires sur la ceinture et le membre. (Les insertions sur la face médiale de la ceinture et du membre sont indiquées par des lignes en tirets, et les noms des muscles correspondant sont mis entre parenthèses.)
cd.f., muscle caudo-fémoral ; f., fémur ; f.a.p.is.f.e., faisceau antérieur du muscle pubo-ischio-fémoral externe ; f.c.p.is.f.i., faisceau court du muscle pubo-ischio-fémoral interne ; f.l.p.is.f.e., faisceau latéral du muscle pubo-ischio-fémoral externe ; f.p.p.is.f.e., faisceau postérieur du muscle pubo-ischio-fémoral externe ; f.p.p.is.f.i., faisceau postérieur du muscle pubo-ischio-fémoral interne ; il., ilion ; p., pubis ; p.is.f.i., partie du muscle pubo-ischio-fémoral interne (ou muscle adducteur du fémur ?).

Muscles issus d'autres régions et s'insérant sur la ceinture

a — *Région du tronc*

La musculature épisomatique comprend les trois masses habituelles : transversaire épineux, long dorsal et ilio-costal du tronc (Gasc, 1967*b*, 1974). Au niveau de la charnière tronco-caudale, les derniers faisceaux de l'ilio-costal ne s'attachent pas sur l'ilion, mais gagnent soit la face supérieure des branches dorsales des lymphapophyses, soit le long dorsal.

La musculature hyposomatique est représentée par les supracostaux ventraux supérieur et inférieur (= muscle oblique externe profond) qui n'ont aucune relation avec les pièces de la ceinture.

Ventralement, des faisceaux musculaires relient les extrémités cartilagineuses des côtes. Ils pourraient appartenir à l'ensemble du droit abdominal (Mosauer, 1935 ; Gasc, 1974).

b — *Régions lymphapophysaire et caudale* (fig. 6 et 7)

La limite entre le tronc et la queue ne peut se définir à partir des mêmes critères que chez les formes où subsiste une jonction ilio-sacrée ; l'absence de la portion dorsale de l'ilion supprime la possibilité d'une attache pour des muscles tels que l'ilio-costal. En outre la grande extension des cœurs lymphatiques entraîne le développement d'une région vertébrale cloacale. Mais celle-ci, définie par la présence de côtes bifurquées, comporte en réalité deux portions : en avant, des côtes articulées bifurquées que l'on doit considérer comme

appartenant au tronc, et en arrière des lymphapophyses s.s. qui représenteraient les premières vertèbres caudales.

Dans la queue ainsi définie, se trouvent donc compris les muscles extrinsèques de la ceinture et du membre.

Alors que les masses médiales de la fraction épisomatique du tronc se continuent dans la queue sans interruption, la fraction hyposomatique est organisée différemment en arrière du membre.

Un muscle ilio-dorsal, superficiel, composé de deux chefs, relie l'axe vertébral à la bride tendineuse qui unit l'ilion à la région de la commissure cloacale. Le plus cranial provient de la face ventrale de la vertèbre portant la dernière côte libre non bifurquée et les deux vertèbres suivantes. Le plus caudal naît sur les trois ou quatre vertèbres suivantes.

Le muscle caudo-fémoral (fig. 6), dans un plan moyen, comprend trois faisceaux joignant l'axe vertébral au fémur. Le plan antérieur naît de la face ventrale de la vertèbre portant la deuxième lymphapophyse (non articulée) et se termine sur l'extrémité distale du fémur. Les deux autres naissent respectivement des trois dernières vertèbres portant des lymphapophyses par des fibres charnues, et des deux premières portant des pleurapophyses par des fibres tendineuses. Distalement, ils convergent sur le trochanter de la face médio-ventrale du fémur.

Un muscle dorso-cloacal profond naît du corps des trois ou quatre vertèbres centrales de la série lymphapophysaire et gagne verticalement la région de la commissure cloacale d'où partent les fibres du muscle transverse ventral de la ceinture (relation tendineuse avec l'ischion ?) [1] ; ce muscle correspond à celui désigné par le terme de sacro-caudal chez d'autres Reptiles.

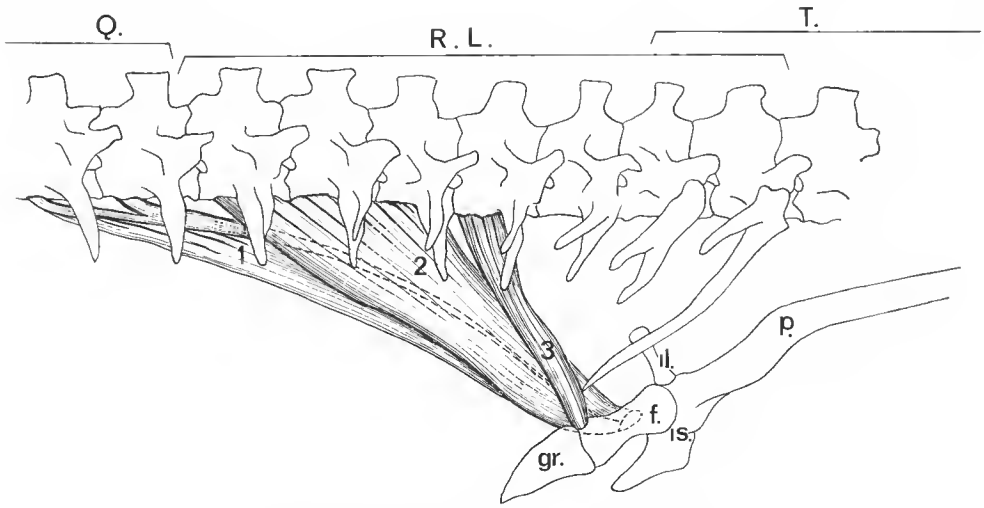

Fig. 6. — Muscle caudo-fémoral.
1, 2, 3, les trois chefs du muscle caudo-fémoral ; f. fémur ; gr., griffe ; il., ilion ; is., ischion ; p., pubis ; Q., queue ; R.L., région lymphapophysaire ; T., tronc.

1. Un chef plus court, parallèle au précédent et fusionnant avec lui ventralement, n'a pas été retrouvé chez l'adulte. Il devrait recouvrir dorsalement la glande dorsale de l'urodaeum.

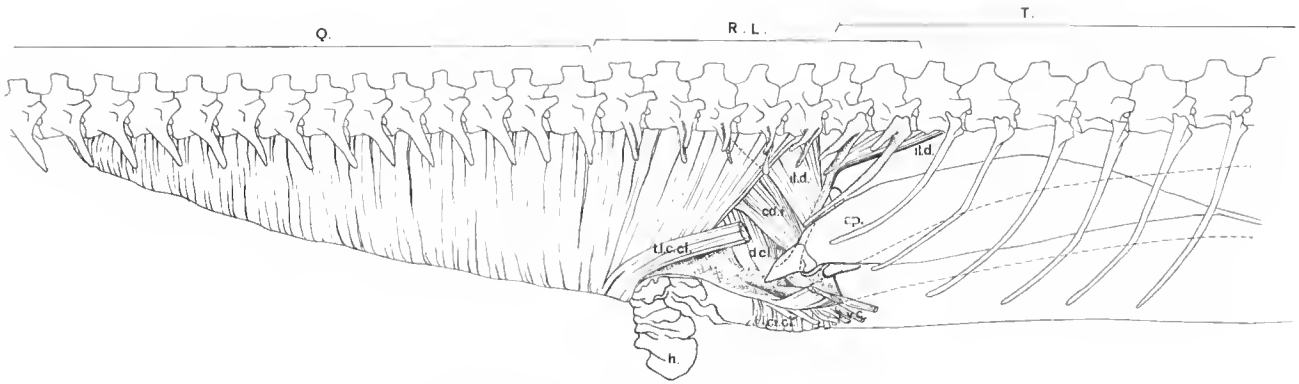

Fig. 7. — Muscles issus de la région lymphapophysaire.

ap., appendice ; cd.f., muscle caudo-fémoral ; d.cl., muscle dorso-cloacal ; h., hémipénis ; il.d., muscle ilio-dorsal ; Q., queue ; R.L., région lymphapophysaire ; T., tronc ; t.l.c.cl., muscle tranverse de la lèvre caudale du cloaque ; t.l.cr.cl., muscle transverse de la lèvre craniale du cloaque ; t.v.c, muscle tranverse ventral de la ceinture.

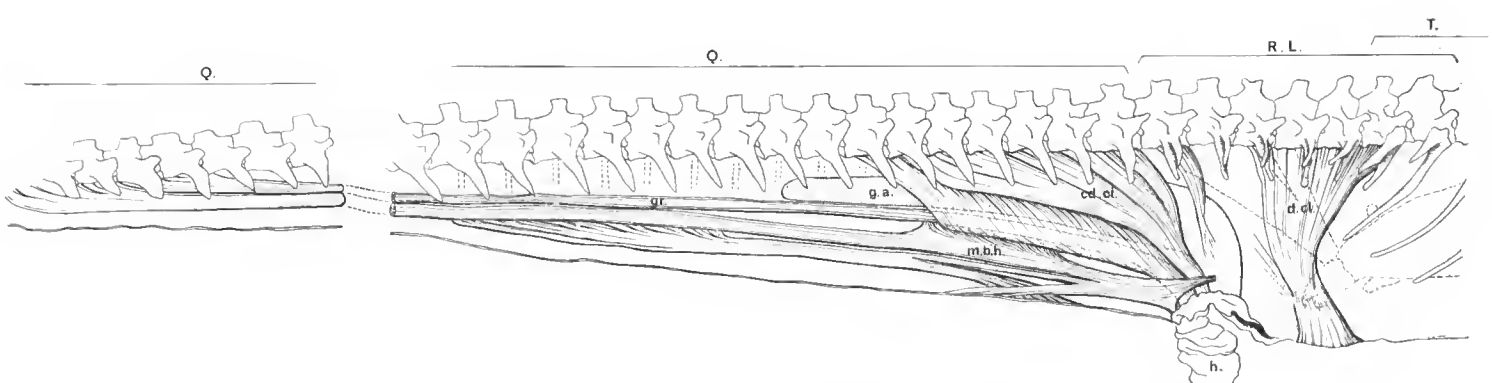

Fig. 8. — Muscles de la région cloacale et phallique.

cd.cl., muscle caudo-cloacal ; d.cl., muscle dorso-cloacal ; g.a., glande anale ; g.r., muscle grand rétracteur ; h., hémipénis ; m.b.h., muscle de la base de l'hémipénis (= muscle petit rétracteur) ; Q., queue ; R.L., région lymphapophysaire ; T., tronc.

L'ensemble de ces muscles s'étend sur la totalité de la région vertébrale cloacale, déborde en avant sur trois segments du tronc et en arrière sur deux segments caudaux seulement, si bien que leur direction est relativement verticale.

Muscles de la région cloacale et phallique (fig. 8)

De la région fibreuse de la commissure se détachent deux ensembles de fibres musculaires, les unes transversales d'emblée, les autres obliques vers l'avant, puis transversales. (Transverse ventral de la ceinture au sens strict ou transverse ventral de la ceinture plus transverse de la lèvre craniale du cloaque.)

Le transverse de la lèvre caudale du cloaque est constitué de deux parties symétriques naissant chacune au niveau de la ligne médio-ventrale sur un septum. Il gagne vers l'avant la surface du bord latéral de la boutonnière pour le membre.

Divers muscles sont annexés aux glandes anales et aux hémipénis. Une cloison musculaire (sous l'adducteur latéral de la queue ?) s'étend depuis le fascia ventral enveloppant les hémipénis jusqu'aux faces ventrales des quatre ou cinq dernières vertèbres portant des lymphapophyses et des treize vertèbres suivantes environ. Plus profondément, se trouve un système de muscles qui sont en relation soit avec l'hémipénis soit avec la glande anale qui se termine caudalement environ au niveau de la neuvième vertèbre pourvue de pleurapophyses.

Le muscle caudo-cloacal comprend trois chefs. Un antérieur, petit, provient de la face ventrale de la dernière vertèbre cloacale et s'attache par une lame aponévrotique sur l'enveloppe de la glande dans sa région antérieure. Un moyen, plus volumineux, et dont les fibres convergent ventralement sur la gaine de l'hémipénis lui fait suite. Un dernier, compresseur de la glande et de l'hémipénis, naît de l'axe vertébral avec la plus grande partie des fibres du précédent. Les fibres postérieures proviennent du corps de la vertèbre portant la septième pleurapophyse. Il gagne vers l'avant la gaine de l'hémipénis, et vers l'arrière le fascia qui recouvre cet organe.

Les muscles rétracteurs de l'hémipénis ont une direction longitudinale. Le grand rétracteur est situé dans le prolongement de la gaine et s'étend loin vers l'arrière pour s'attacher à l'axe vertébral en arrière de la trente-septième vertèbre qui porte une pleurapophyse. Un autre muscle s'étend plus médialement et comprend plusieurs faisceaux. En avant, il naît de la base de l'hémipénis et de la zone fibreuse superficielle entre la base des hémipénis et la commissure ; il forme par sa face dorsale une gouttière dans laquelle se loge la gaine de l'hémipénis, et se divise ventralement en trois faisceaux : un très court s'attache au septum médio-ventral ; un autre, plus long et recevant des fibres provenant de ce septum, atteint les hémapophyses de la onzième à la seizième vertèbre portant des pleurapophyses ; un dernier, très long, gagne des hémapophyses en avant du chef précédent, et très caudalement le corps des vertèbres immédiatement en arrière de l'insertion du grand rétracteur.

II. Étude des stades embryonnaires de la formation de la ceinture pelvienne et des appendices postérieurs et de leur musculature

Au cours de travaux antérieurs, l'un de nous (Raynaud, 1971*b*, 1972*b*, 1974*b*) a effectué une étude du développement embryonnaire de la ceinture pelvienne et des appendices postérieurs chez le Python réticulé. Les résultats essentiels de cette étude ont été les suivants :

1 — Les pièces de la ceinture pelvienne se forment de chaque côté, à partir de trois centres de chondrification naissant dans une condensation mésoblastique initiale ; des deux centres antérieurs s'individualisent les tigelles cartilagineuses dirigées cranialement et médialement, constituant le pubis et l'ischion ; du centre postérieur naît l'ilion, baguette cartilagineuse dirigée dorsalement et caudalement. Si l'ischion reste court et si l'ilion n'atteint pas les lymphapophyses, le pubis s'allonge considérablement. La figure 1a de la planche I reproduit une photographie d'une reconstruction de la ceinture pelvienne chez un embryon de Python réticulé âgé de 54 jours d'incubation.

2 — Les premières étapes de la formation des appendices postérieurs rappellent celles des membres postérieurs d'autres Reptiles : leur ébauche est constituée par un épaississement de la somatopleure ; au sommet de ce soulèvement, au-dessus du mésoblaste, se différencie dans l'épiblaste une bande dans laquelle les cellules sont plus hautes qu'ailleurs ; ceci s'observe chez les embryons âgés de 5 à 11 heures d'incubation (Raynaud, 1974*b*) ; chez un embryon âgé de 56 à 62 heures d'incubation, on a observé la dégénérescence spontanée de cette bande élevée d'épiblaste ; chez les embryons plus âgés on ne retrouve plus cette différenciation épiblastique ; pour ces raisons, cette bande d'épithélium épiblastique, localisée sur le bord distal de l'ébauche des appendices postérieurs, a été rapprochée de la crête apicale épiblastique des ébauches des membres des Sauriens (Raynaud, 1974*b*).

3 — Chez les embryons âgés de 15 jours d'incubation, une petite tigelle cartilagineuse, insérée par sa base sur la ceinture pelvienne, se différencie dans l'ébauche de l'appendice postérieur : il s'agit de l'ébauche du fémur ; elle s'élargit et s'allonge aux stades suivants et chez les fœtus, à un moment proche de l'éclosion, elle atteint de 600 µm à 800 µm de longueur et 300 à 400 µm de diamètre transversal à sa base.

4 — Au stade de 40 jours d'incubation, une seconde pièce se différencie à l'extrémité distale du fémur : c'est un court cartilage ayant la forme d'une baguette cylindrique, qui atteint 300 µm de longueur chez l'embryon de 71 jours d'incubation ; il présente, à sa périphérie, une légère couche d'ossification périchondrale et est recouvert par un épiderme stratifié épais ; l'épine cornée qui est présente à l'extrémité de ces appendices chez les adultes n'est pas encore formée. Une des particularités qu'offrent ces appendices est constituée par la présence d'un repli cutané qui en entoure la base et qui peut venir recouvrir presque complètement l'appendice, ne laissant plus apparaître que sa pointe distale.

Au cours de l'étude actuelle, nous nous sommes attachés à rechercher des indices de rudimentation dans les pièces de la ceinture et des appendices postérieurs du Python. Rappelons que chez les embryons d'Orvet (*Anguis fragilis* L.) ces indices étaient assez nombreux puisque nous avions observé la destruction des éléments cellulaires qui auraient donné naissance aux muscles du membre et à la plus grande partie du squelette du membre (seule la partie proximale du fémur se constitue), et que nous avions également observé

de nombreuses cellules en dégénérescence dans la pointe médiale des ischions et dans le tissu recouvrant l'extrémité distale des cartilages pubiens (Raynaud, 1971*a* ; Raynaud, Gasc, Renous et Pieau, 1975) et dans certaines ébauches musculaires de la ceinture.

Chez le Python réticulé, les embryons montrent également des indices de rudimentation dans les pièces squelettiques des appendices et de la ceinture pelvienne :

Au stade de 40 jours d'incubation (embryons pesant 7,8 g), on observe quelques pycnoses dans les extrémités distales de l'ischion et de l'ilion ainsi que dans l'extrémité distale du fémur et le tissu indifférencié qui l'entoure et le prolonge ; sans doute s'agit-il là de la fin d'un processus de destruction, et peut-être les dégénérescences cellulaires étaient-elles plus nombreuses à des stades plus précoces ; c'est vraisemblablement entre les stades de 4 grammes et de 8 grammes que se situerait cette destruction, mais ces stades intermédiaires nous font actuellement défaut. Dans le tissu qui coiffe l'extrémité distale cartilagineuse de l'ischion et de l'ilion (pl. III, 2) on observe également des pycnoses au stade de 7, 8 grammes ; ceci rappelle la dégénérescence cellulaire que nous avions observée dans le tissu recouvrant la partie distale des pubis des embryons d'Orvet (Raynaud, Gasc, Renous et Pieau, 1975) et cette partie du périchondre étant détruite, on conçoit que ces destructions cellulaires déterminent l'arrêt de l'allongement de ces pièces de la ceinture.

De plus, comme l'un de nous l'avait observé antérieurement (Raynaud, 1972*b*), une dégénérescence cellulaire accentuée se produit dans un tissu formé de cellules plus serrées que les cellules avoisinantes, situé sur le bord médial des deux ischions et qui s'étend vers la ligne médio-ventrale (pl. IV, 4 et 5) ; il est composé de cellules à petits noyaux, à cytoplasme vacuolaire et se teinte légèrement par la réaction acide-périodique-Schiff ; de très nombreuses cellules pycnotiques sont visibles dans ce tissu qui pourrait représenter la partie médiale de l'ischion, arrêtée dans son développement (pl. III, 3) ; du côté ventral, ce tissu vient au contact d'une condensation cellulaire plus étroite qui s'étend cranialement jusqu'à la partie antérieure du pubis et qui se prolonge en direction caudo-ventrale ; dans cette condensation, nous n'avons pas observé, à ce stade, de dégénérescence cellulaire et nous ignorons ce que représente ce tissu. L'étude d'une série plus complète d'embryons de Python réticulé, en particulier entre les âges de 20 et de 50 jours d'incubation, apportera certainement des informations complémentaires sur ces divers phénomènes de destruction cellulaire et tissulaire et permettra de préciser l'identité des diverses formations que nous venons de décrire.

La musculature de la ceinture pelvienne et du membre n'ayant été que brièvement mentionnée (Raynaud, 1972*b*), nous avons repris l'étude des stades principaux de sa formation. Nos observations peuvent être ainsi résumées, en distinguant trois catégories de muscles.

A. — Muscles propres de la ceinture

Dépourvue de muscles dans sa partie antérieure (voir Raynaud, 1972*b*, fig. XLI, pl. X), chaque baguette pubienne est entourée dans sa moitié postérieure par des faisceaux musculaires à direction prédominante dorso-ventrale, qui plus caudalement s'écartent et passent les uns sur le côté latéral, les autres sur le côté médial de la partie proximale du pubis, pour venir s'insérer sur le fémur ou sur l'ilion et sur un tissu conjonctif situé ventralement par rapport à l'ischion. Leur trajet est le suivant :

— Un faisceau musculaire accolé sur le bord latéral du tiers postérieur du pubis (pl. V,

6) et formant un bourrelet sur son bord dorsal vient progressivement se situer ventralement par rapport au pubis (pl. V, 6), puis se continue en direction caudo-ventrale, contourne latéralement la ceinture et va s'insérer sur le tissu fibreux entourant le bord ventral du fémur. Il s'agit là du chef antérieur et du chef latéral du *m. pubo ischio femoralis externus* (ce muscle semble comporter un court chef postérieur, ischio-fémoral). Au niveau de son insertion sur le fémur, ce muscle est rejoint par un des faisceaux du muscle pubo-ischio-fémoral interne.

— Deux faisceaux d'un même muscle, l'un, le chef antérieur du *m. pubo ischio femoralis internus* (pl. V, 6 et VI, 10) né de la face dorsale du tiers postérieur du pubis, s'insère sur le tissu conjonctif fibreux entourant le bord dorsal de la partie distale du fémur ; l'autre, bordant les faces médiale et ventrale du pubis (pl. V, 6), descend en direction caudale et, passant sous l'ischion comme le précédent, contracte des relations avec le tissu conjonctif entourant la partie proximale de l'ilion ; un troisième faisceau, se détachant du premier cité, se termine également contre la base du fémur ; un quatrième faisceau, court, est appliqué d'abord sur le côté médial de la partie postérieure du pubis, passe ensuite sur son bord ventral et, s'incurvant légèrement, vient s'appliquer et se terminer sur le côté ventro-latéral de sa base (partie proximale). Les trois derniers faisceaux semblent appartenir aussi au *m. pubo ischio femoralis internus.*

B. — Muscles d'autres régions du corps s'insérant sur la ceinture

Muscles du tronc s'insérant sur la ceinture

Muscles hyposomatiques : Nous n'avons pas observé de muscle droit abdominal inséré sur la ceinture. Dans la paroi latérale du corps, un muscle s'étend ventralement jusqu'au ligament qui entoure la ceinture du côté médial et ventral ; il s'insère sur ce ligament au voisinage de l'attache du muscle transverse ventral de la ceinture ; plus caudalement, il longe l'ilion jusqu'à son extrémité caudale ; ce muscle pourrait correspondre à un faisceau du muscle oblique externe de l'Orvet et du Lézard vert (pl. V, 6).

Chez le jeune embryon âgé de 40 jours (pesant 7, 8 g) s'est différenciée une lame musculaire recourbée en fer à cheval autour de l'urodaeum, dont les montants latéraux passent près du bord interne des pubis et le sommet du fer à cheval (caudal) traverse le bord dorsal de la glande urodaeale dorsale ; chacun des montants latéraux de cette lame s'insère cranialement dans le tissu conjonctif fibreux bordant ventralement le muscle de la lèvre craniale du cloaque ; de chacun de ces montants part un faisceau musculaire qui va s'insérer sur le bord dorsal de l'ischium (pl. V, 7) ; nous proposons de l'appeler muscle *ischio-dorsal* ; il ne s'insère pas sur les vertèbres dorsales et il est situé à la limite postérieure du tronc, le sommet du fer à cheval de la bande musculaire auquel il est rattaché se situant au niveau d'une vertèbre lymphapophysaire. Chez les embryons plus âgés, au voisinage de l'éclosion, ce muscle ischio-dorsal a formé une sorte de cône musculeux fait de groupes de fibres musculaires distincts et qui coiffe le côté cranial de chaque ischium (pl. VI, 8) comme cela avait été observé antérieurement par l'un de nous (Raynaud, 1972*a*) ; cette partie terminale de ce muscle est doublée d'un faisceau détaché du chef principal du *m. pubo ischio femoralis internus*, faisceau qui envoie un certain nombre de fibres sur l'ischium puis se continue en

contournant la pointe de l'ischium pour se terminer dans le tissu fibreux situé entre la ceinture et les grands massifs musculaires de la lèvre crania le du cloaque ; dans la partie terminale de ce dernier faisceau existent, en outre, des éléments conjonctifs fibreux.

Muscles épisomatiques : Nous n'avons pas observé d'ilio-costal inséré sur l'ilion.

Muscles de la région lymphapophysaire et caudale s'insérant sur la ceinture

Muscles épisomatiques : Aucun muscle n'a pu être homologué à l'ilio-caudal chez l'embryon.

Muscles hyposomatiques : Sur la partie libre de l'ilion s'insèrent des fibres musculaires qui, après un court trajet en direction caudale, se réunissent à un faisceau musculaire épais. Ce dernier se dirige dorsalement et va s'insérer sur les vertèbres portant des lymphapophyses à hauteur de l'ouverture de l'urodaeum. Nous l'avons nommé *m. ilio dorsalis*.

Chez l'embryon âgé de 40 jours existe un puissant faisceau musculaire qui se subdivise distalement en deux parties s'insérant respectivement sur le bord dorsal et sur le bord ventral du tiers distal du fémur encore cartilagineux ; les éléments musculaires s'arrêtent juste avant la bifurcation et ce sont des fibres conjonctives tendineuses qui forment les branches de l'Y (pl. VI, 9). Chez les embryons plus âgés, cette partie tendineuse s'est fortement allongée et à un moment proche de l'éclosion c'est un long tendon (1 500 µm environ, chez un embryon âgé de 71 jours, pesant 63,8 g) qui réunit le muscle au fémur (pl. VI, 10) ; ce muscle remonte dorsalement, croise obliquement un des piliers musculaires dorso-ventraux (qui s'attache sur la masse musculaire allant à la lèvre caudale du cloaque), et se dirige dorso-caudalement après avoir longé ventro-latéralement l'ischio-dorsal ; enfin, ce muscle s'attache sur les deux dernières vertèbres lymphapophysaires et sur les deux premières vertèbres caudales. Il peut être homologué au *m. caudo femoralis* (au sens strict).

Muscles de la région cloacale et phallique

Le muscle transverse ventral de la ceinture (pl. V, 6 et pl. VI, 7) prend origine de chaque côté du corps sur le complexe ligamentaire qui borde ventralement la ceinture pelvienne ; chaque partie latérale longe ventralement la ceinture puis remonte cranialement entre le bord ventral de l'oblique externe et le bord latéral de la lèvre craniale du cloaque ; il envoie des fibres transversales qui rejoignent les fibres symétriques sur la ligne médiane.

Un pilier musculaire qui s'insère sur une vertèbre portant des lymphapophyses gagne ventralement les parties latérales du muscle transverse ventral de la ceinture.

Le muscle de la lèvre craniale du cloaque a la forme d'un fer à cheval qui entoure vers l'avant et sur les côtés l'ouverture cloacale.

Dans la partie craniale de la lèvre, en arrière des fibres du muscle transverse de la ceinture, apparaissent, de chaque côté du corps, deux couches musculaires transversales (pl. V, 6), l'une profonde située dans le mésenchyme qui entoure ventralement et ventro-latéralement l'urodaeum, l'autre superficielle située sous la peau ; chacune de ces couches est anastomosée à sa symétrique dans le plan médian. Caudalement, dans

chacune des parties latérales de la lèvre craniale du cloaque, les deux couches musculaires s'unissent et forment une masse de chaque côté de l'ouverture de l'urodaeum. Chaque masse borde du côté médian la glande anale et est reliée dorsalement à un muscle dorso-cloacal (pl. VIII, 14), sorte de pilier musculaire se scindant dorsalement en plusieurs faisceaux, allant s'insérer sur les vertèbres lymphapophysaires et caudales.

Le muscle de la lèvre caudale du cloaque (pl. VIII, 14-17) présente un développement très important ; il prend origine, de chaque côté du corps, sur le même ligament que le muscle transverse de la ceinture mais s'étend caudalement et forme un fer à cheval. De chaque côté du champ cloacal, il est représenté par une masse musculaire volumineuse longeant la face médiale et le bord ventral du fémur (pl. VI, 9 et 10), puis le bord ventro-latéral de la glande anale (pl. VIII, 14). Il envoie des fibres dans la partie basale de l'ébauche phallique et se termine par des fibres transversales qui se rejoignent dans la lèvre cloacale, sur la ligne médiane (pl. VIII, 16 et 17). Ce muscle est relié à la région dorsale du corps par des piliers musculaires qui s'insèrent sur les vertèbres à lymphapophyses et constituent des muscles dorso-cloacaux (pl. VII, 12 et 13).

A ces éléments musculaires s'ajoutent, dans la région cloacale et dans la queue, les muscles des ébauches phalliques et ceux qui entourent les glandes anales [les conduits excréteurs de ces glandes s'ouvrent à l'extérieur un peu en arrière et un peu plus médialement que les ébauches des membres postérieurs (Raynaud, 1972*b*)]. Le muscle grand rétracteur du phallus, axial, entouré d'une gaine conjonctive (pl. VII, 11 et VIII, 15) est bifide à l'extrémité distale du phallus : à son autre extrémité, il s'insère sur l'axe vertébral, dans la queue. Chez le jeune embryon de 7,8 g, un muscle qui pénètre dans la partie basale du phallus et s'étend dorsalement jusqu'à l'axe vertébral, au niveau de la dernière vertèbre lymphapophysaire et des premières vertèbres caudales, longe le précédent ; le long du bord latéral de la glande anale, ce muscle est aminci (pl. VII, 11). Du côté gauche de l'embryon, ce muscle forme une lame continue dorso-ventrale (pl. VII, 11) ; du côté droit, il commence à se scinder en deux parties, l'une ventrale et l'autre dorsale (même figure). Chez les embryons plus âgés, cette séparation des deux parties est plus marquée (pl. VIII, 16) : la partie ventrale longe latéralement le grand rétracteur du phallus (pl. VIII, 15) puis l'entoure partiellement, sur ses bords latéral et médial, prenant en coupe la forme d'un croissant (pl. VIII, 16 et 17) ; il accompagne dans la queue le grand rétracteur ; par sa forme et sa position, on peut l'homologuer au muscle de la base du phallus (ou muscle petit rétracteur) de l'Orvet et du Lézard vert (voir Raynaud, Gasc, Renous et Pieau, 1975) ; la partie dorsale, s'étendant jusqu'à l'axe vertébral, reste accolée au muscle de la base du phallus (pl. VIII, 15 et 16) ; cette position autorise à l'homologuer au muscle caudo-cloacal de l'Orvet (Raynaud, Gasc, Renous et Pieau, 1975). Notons cependant que, chez l'Orvet, le muscle caudo-cloacal n'est juxtaposé au muscle de la base du phallus que dans sa partie caudale et qu'il ne présente pas au niveau vertébral la même extension cranio-caudale que chez le Python.

DISCUSSION

A. — Données générales sur la musculature de la région pelvi-cloacale du Python réticulé et d'autres Squamates

1. Comparaison avec le Lézard vert (*Lacerta viridis* Laur.)

La ceinture pelvienne du Python réticulé, comme celle du Lézard vert, comporte trois parties : ilion, ischion et pubis, à la rencontre desquelles se développe la cavité acétabulaire qui reçoit le fémur. Un système tendino-aponévrotique unissant ilion, ischion et commissure cloacale forme les bords d'une boutonnière pour le passage du membre. Il pourrait représenter quelques éléments du réseau tendino-aponévrotique de la ceinture du Lézard vert. Le complexe caudo-fémoral est parfaitement identifiable. Le muscle caudo-fémoral au sens strict est constitué de plusieurs faisceaux qui unissent l'axe vertébral au fémur. Un muscle dorso-cloacal joint l'axe vertébral à la commissure ; il est homologue au muscle sacro-caudal du Lézard. Le muscle transverse ventral de la ceinture et ceux des lèvres du cloaque sont également bien reconnaissables. Les différents chefs des muscles pubo-ischio-fémoraux observés chez le Lézard vert se retrouvent chez le Python. Enfin, un faisceau issu de la face médiale de l'ischion et gagnant le bord dorsal du fémur, que nous avons traité avec les muscles propres de la ceinture, pourrait être aussi considéré comme un adducteur fémoral en raison de ses insertions.

Par contre, l'ilion, réduit en dimension, ne s'articule pas chez le Python avec l'axe vertébral. Au niveau de ce dernier, le sacrum manque, alors que se développe une région lymphapophysaire où les côtes bifurquées protègent les cœurs lymphatiques. La ceinture et sa musculature sont emballées dans une gaine aponévrotique en relation avec le transverse de l'abdomen, l'oblique interne et la couche externe de la musculature du tube digestif. La ceinture est d'ailleurs adossée à la face médiale des côtes alors qu'elle occupe le même plan que ces dernières chez le Lézard vert. L'ilion ne participe que pour une très petite part à la cavité acétabulaire et l'ischion, très réduit, ne dépasse pas le stade cartilagineux. Il n'existe d'ailleurs pas de muscle ischio-caudal. Si le pubis conserve les caractéristiques générales de celui du Lézard vert, toutefois il présente une faible dimension transversale et se présente sous la forme d'une baguette dépourvue de foramen pour le passage du nerf obturateur. Ce dernier reste cependant accolé à l'os par une bride fibreuse. Les portions médiales des pièces ventrales faisant défaut, aucune symphyse pubienne et ischiatique n'apparaît chez le Python. Le fémur est probablement réduit à sa portion proximale comme l'indique l'emplacement des différentes attaches musculaires. L'absence de région dorsale de l'ilion doit supprimer le relai sur cet os des faisceaux de l'ilio-costal.

Le muscle ilio-dorsal, sans équivalence chez le Lézard vert, relie l'axe vertébral à une bride tendineuse unissant l'ilion à la commissure cloacale. Dans la région phallique, de chaque côté du corps, une cloison musculaire verticale enveloppe hémipénis et glande anale recouvrant le muscle caudo-cloacal, complexe qui joue peut-être le rôle de compresseur de ces organes.

2. **Comparaison avec l'Orvet** (*Anguis fragilis* L.)

Il existe chez le Python réticulé comme chez l'Orvet une région lymphapophysaire au niveau de l'axe vertébral. Le muscle caudo-fémoral subit un redressement vertical dans les deux cas, ses fibres les plus postérieures ne gagnant pas des vertèbres éloignées dans la queue. Les muscles transverses des lèvres du cloaque et transverse ventral de la ceinture sont présents et les muscles annexés à l'hémipénis gagnent des attaches vertébrales.

Cependant, chez le Python réticulé la ceinture pelvienne est relativement mieux développée que celle de l'Orvet, en ce sens que les pièces, distinctes, rayonnent à partir d'une cavité acétabulaire. C'est une baguette sinueuse chez l'Orvet où cette cavité n'apparaît pas. Le fémur, en relation avec un muscle caudo-fémoral au sens strict, existe chez le Python. La présence inconstante de cet os chez l'Orvet est indiquée par un nodule.

Chez le Python, l'ischio-caudal manque sans doute en raison de l'extrême réduction de l'ischion. Enfin, au voisinage des glandes anales, un plan de fibres verticales constitue une caractéristique originale.

3. **Comparaison avec d'autres Boïdés**

La présence d'appendices dont les extrémités sont situées de chaque côté du cloaque a été signalée depuis Mayer (1825) et d'Alton (1834, 1836) chez les Pythons. En 1950, Bellairs a décrit en détail ces mêmes appendices, leur musculature et leur relation avec l'axe vertébral chez un embryon de Boïdé sud-américain : *Trachyboa boulengeri*. Mais aucun de ces travaux ne tente d'homologuer les diverses parties squelettiques ou musculaires avec la ceinture des Squamates quadrupèdes. Dans son Traité de Zoologie, Perrier (1928) figure ces pièces en les attribuant aux constituants d'une ceinture pelvienne : ainsi la longue baguette dirigée cranio-dorsalement est homologuée à un ilion et la petite pièce située à sa base et dirigée latéralement à un ischio-pubis, sur laquelle s'articule un fémur. Cette interprétation a été reprise par de nombreux auteurs. En l'absence d'homologie certaine pour le squelette, il n'était pas possible d'identifier les muscles qui s'y rattachent, sept chez le Python molure selon d'Alton (1834), cinq chez *Trachyboa* selon Bellairs (1950) ainsi que chez le Python de Seba selon Gasc (1966). Raynaud (1972*b*), par une étude du développement embryonnaire de cette région chez le Python réticulé, a montré que l'ébauche de la ceinture comporte trois pièces chez cette espèce, la plus dorsale étant l'ilion, la plus ventrale et médiane l'ischion, et la plus craniale le pubis ; un fémur s'articule sur ces trois éléments.

Nous pouvons donc désormais chercher à reconnaître dans les muscles qui les relient, les éléments de la musculature pelvi-cloacale. La ceinture du Python de Seba ne comporte que deux pièces apparentes ; le pubis et le fémur sont seuls ossifiés et séparés l'un de l'autre par une pièce cartilagineuse (Gasc, 1966) qui représenterait la réunion de l'ilion, l'ischion et de la région acétabulaire. Le pubis ne présente pas, comme chez le Python réticulé, de reliefs marqués. De même, par comparaison avec ce dernier, il y a moins de côtes bifurquées dans la région lymphapophysaire. Parmi les muscles, plus réduits en nombre, on reconnaît notamment le caudo-fémoral et divers chefs des pubo-ischio-fémoraux.

Il existe donc chez les Boïdés, comme chez les Lézards (*Scelotes*) des degrés différents de rudimentation, entraînant une plus ou moins grande simplification des constituants squelettiques et musculaires.

En résumé, la ceinture et l'appendice du Python paraissent plus développés que ceux de l'Orvet. On y retrouve quelques repères anatomiques constituant les bases de l'organisation des Lézards tels que la présence du muscle caudo-fémoral, du muscle transverse ventral de la ceinture, des muscles pubo-ischio-fémoraux (et peut-être un élément de la musculature propre du membre). Dans ce cadre architectural, un élément manque, le muscle ischio-caudal alors qu'il est conservé chez l'Orvet, dont la ceinture pelvienne est pourtant plus réduite, mais peut-être est-ce dû à ce que chez l'Orvet l'ischion est relativement plus long que chez le Python. A l'opposé, bien que la ceinture du Python soit relativement plus développée, il n'y a pas de liaison ilio-sacrée et les transformations vertébrales dans cette région sont plus profondes par le développement de la région lymphapophysaire. Le développement de la ceinture du Python ne concorde pas totalement avec les transformations observées chez les Lézards apodes. De plus, par rapport à ceux-ci et aux formes quadrupèdes apparaissent des éléments nouveaux : muscles ilio-dorsal et ischio-dorsal, suspension particulière de la ceinture, accolement de celle-ci à la face médiale des côtes et apparition d'une musculature verticale recouvrant les glandes anales.

De plus, les caractères anatomiques en relation directe avec la locomotion s'effacent, alors que d'autres se mettent en place ; ceci peut s'interpréter comme un glissement dans une sphère fonctionnelle différente. En effet, l'appendice postérieur n'intervient pas dans la locomotion, mais paraît jouer un rôle dans l'accouplement. Il n'y aurait pas simplement, dans cette hypothèse, atténuation de la première fonction, mais substitution de fonction (Gasc, 1970).

B. — Caractéristiques de la rudimentation des appendices postérieurs de la ceinture pelvienne et de la musculature chez le Python réticulé

L'étude embryologique antérieure à ce travail (Raynaud, 1971*b*, 1972*b*) et les observations ici rapportées montrent que les appendices postérieurs du Python ont des caractères d'organes rudimentaires et que la ceinture pelvienne et certains de ses muscles sont également frappés de rudimentation.

Dans l'appendice postérieur, le fémur est court et il est très probable qu'il ne correspond qu'à la partie proximale d'un fémur normal (Raynaud, 1972*b*) ; quant à la pièce cartilagineuse située distalement, son homologie reste incertaine : s'agit-il d'un rudiment de tibia et de péroné fusionnés ou d'une formation n'appartenant pas au membre ? Nous l'ignorons. Ainsi l'appendice postérieur est-il incomplet lorsque nous le comparons au membre postérieur locomoteur d'un Reptile à membres bien développés.

Dans la ceinture pelvienne, l'ischion, représenté par une courte partie proximale, est la pièce la plus rudimentaire ; aucune tubérosité ischiatique n'est présente ; l'ilion est également relativement court puisqu'il n'atteint pas les lymphapophyses ; tandis que le pubis est allongé. Quand on compare cette ceinture à celle des Sauriens, on constate que les parties médio-ventrales des pubis et des ischions qui existent chez les Sauriens quadrupèdes font défaut chez le Python, ce qui explique l'absence de symphyses pubienne et ischiatique.

A la rudimentation des pièces osseuses de la ceinture correspond une rudimentation de certains des muscles s'insérant sur celle-ci : ses muscles propres, présents, ne s'étendent pas du côté médial où les parties du squelette font défaut. Le muscle ischio-caudal, qui chez

les Reptiles quadrupèdes s'insère sur la tubérosité ischiatique, manque chez le Python, ceci étant probablement dû au fait que l'ischion est très court. Nous n'avons trouvé ni droit abdominal, ni ilio-costal en relation avec la ceinture.

L'expérimentation mettra en évidence les mécanismes intervenant dans cette rudimentation. Une hypothèse a été avancée (Raynaud, 1972*b*) : elle fait intervenir une déficience somitique et une déficience de la crête apicale pour rendre compte à la fois de la rudimentation du membre postérieur et de la ceinture (pièces osseuses et musculature).

Un certain nombre d'observations (Raynaud, 1972*b*, 1974*a*, et présent travail) attirent l'attention sur les processus de réalisation de la rudimentation au cours de l'ontogenèse. Un nombre élevé de pycnoses apparaissent toujours dans un tissu particulier, formé de cellules encore indifférenciées mais plus serrées que les cellules environnantes, situé sur le bord médial de l'ischion (pl. IV, 4 et 5) à l'emplacement où aurait pu s'étendre médialement le cartilage ischiatique ; on peut se demander s'il ne s'agirait pas à ces stades (de 4 à 6 g) de la destruction de cellules susceptibles de donner naissance à la partie médiale de l'ischion. Au stade de 7,8 g on observe, en outre, quelques pycnoses dans les extrémités distales de l'ischion et de l'ilion ; on se trouverait en présence de la fin d'un processus de destruction des pièces cartilagineuses, semblable à celui observé dans l'extrémité distale du cartilage de l'ischion de l'Orvet. Par conséquent ce serait entre les stades de 4 à 7,8 g que s'effectuerait cette destruction chez l'embryon de Python ; ces stades nous font actuellement défaut. Enfin, dans le tissu périchondral qui coiffe les extrémités distales des cartilages de l'ischion et de l'ilion, nous avons observé au stade de 7,8 g, la présence de nombreuses pycnoses (pl. III, 2) comme dans le tissu coiffant la partie distale des pubis des embryons d'Orvet (Raynaud, Gasc, Renous et Pieau, 1975). Cette destruction cellulaire explique l'arrêt du développement en longueur de ces pièces de la ceinture. De même, des cellules dégénèrent au stade de 7,8 g dans l'extrémité distale du cartilage du fémur et dans le tissu qui l'entoure. L'étude d'une série plus complète des stades embryonnaires sera nécessaire pour compléter ces observations. Mais, déjà il apparaît qu'une destruction cellulaire — dont l'étendue reste à préciser — concourt, chez l'embryon de Python, à la rudimentation des pièces cartilagineuses de la ceinture pelvienne et du membre comme c'était le cas pour l'embryon d'Orvet. De plus, la dégénérescence cellulaire accentuée qui se produit dans le tissu encore indifférencié situé sur le bord médial des cartilages ischiatiques pourrait être interprétée (voir plus haut) comme une destruction d'un tissu destiné à former les parties médiales des ischions. Si tel était le cas, cette observation présenterait un intérêt fondamental exceptionnel car, ici, la destruction cellulaire précèderait la formation de ces pièces cartilagineuses de la ceinture. Il serait difficile d'admettre que cette destruction correspondrait à une étape de la régression de ces éléments, selon la conception lamarckienne du non-usage chez l'adulte ; l'interprétation la plus probable serait celle d'une destruction d'ébauches présomptives, destruction correspondant à un arrêt de développement extrêmement précoce de cette partie de la ceinture, arrêt de développement génétiquement déterminé.

Un dernier point, évoqué dans un travail antérieur (Raynaud, 1972*b*) mérite de retenir l'attention. Nous avons comparé l'appendice postérieur du Python à un membre normal de Reptile quadrupède ; cette comparaison est-elle valable ? Il est incontestable que les premiers stades du développement de l'appendice postérieur du Python sont tout à fait semblables aux premières étapes de la formation d'un membre postérieur : pénétration de prolongements somitiques, épaississement de la somatopleure à l'emplacement où se

développe le membre normal, différenciation d'une bande épiblastique à caractère particulier au sommet de cet épaississement et dégénérescence de la bande épiblastique à un stade ultérieur. Enfin, une baguette cartilagineuse insérée dans la ceinture pelvienne se différencie dans la partie basale de l'appendice et peut être homologuée à un fémur : à sa partie distale se différencie un nodule cartilagineux. Cependant, très tôt, des différences apparaissent : un fourreau cutané, qui vient entourer la presque totalité de l'appendice, se forme. Une pointe cornée apparaîtra plus tard au sommet de celui-ci, coiffant un court cartilage de forme conique, et le développement de l'ensemble de l'appendice présentera, chez l'adulte, des différences entre les sexes. Si, par comparaison avec une forme quadrupède, certains muscles font défaut — ce qui doit correspondre à un caractère de rudimentation — d'autres sont présents dont nous n'avons pas trouvé d'homologues ailleurs : par exemple, l'ischio-dorsal, le long muscle en fer à cheval qui s'insère sur la lèvre craniale, les puissants piliers musculaires à direction dorso-ventrale qui entrent en rapport avec d'autres et les lèvres du cloaque.

Il existerait donc, chez l'embryon de Python, un ensemble de dispositifs en relation avec une fonction particulière de ces appendices postérieurs : construits avec les matériaux d'un membre, leur développement ultérieur a été modelé de telle façon qu'il a abouti à l'édification d'un organe ayant des fonctions différentes de celles d'un membre locomoteur. Le terme de « membre sexuel », préconisé par l'un de nous (Raynaud, 1972*b*) paraît convenir pour cet appendice qui semble jouer un rôle au moment de l'accouplement, d'après les observations faites par divers auteurs chez d'autres espèces de Boïdés (Davis, 1936).

RÉFÉRENCES BIBLIOGRAPHIQUES

Alton, E. d', 1834. — Beschriebung des Muskelsystem einer *Python bivittatus*. *J. Muller's Archiv* : 346-364, 432-450, 528-543.

— 1836. — De pythonis et boarum ossibus. Haale.

Bellairs, A. d'A., 1950. — The limbs of Snakes, with special reference to the hind limb of *Trachyboa boulengeri*. *Br. J. Herpet.*, **1** : 73-82.

Davis, D. D., 1936. — Courtship and mating behavior in Snakes. *Zool. Ser. Field Mus. Nat. Hist.*, **20** : 257-290.

Gasc, J.-P., 1965-1966. — Les rapports anatomiques du membre pelvien vestigial chez les Squamates serpentiformes. I : *Anguis fragilis* (Anguidae, Lacertilia) et *Python sebae* (Boïdae, Ophidia). *Bull. Mus. natn. Hist. nat., Paris*, 2e sér., **37** (6) : 916-925 et **38** (2) : 99-110.

— 1967*a*. — Retentissement de l'adaptation à la locomotion apode sur le squelette des Squamates. Coll. int. « Évolution des Vertébrés », CNRS, Paris : 360-380.

— 1967*b*. — Introduction à l'étude de la musculature axiale des Squamates serpentiformes. *Mém. Mus. natn. Hist. nat., Paris*, sér. A, Zool., **48** (2) : 69-125.

— 1970. — Réflexions sur le concept de « régression » des organes. *Revue Quest. scient.*, Louvain, **141** (2) : 175-195.

— 1974. — L'interprétation fonctionnelle de l'appareil musculo-squelettique de l'axe vertébral chez les Serpents (Reptilia). *Mém. Mus. natn. Hist. nat.*, sér. A, Zool., **83** : 1-182.

Gasc, J.-P., A. Raynaud, S. Renous, et C. Pieau, 1973. — Contribution embryologique et anatomique, à la recherche d'homologies dans la région pelvi-cloacale chez un Lézard à mem-

bres bien développés (*Lacerta viridis* Laur.) et chez un Lézard serpentiforme (*Anguis fragilis* L.). *C. r. hebd. Séanc. Acad.Sci., Paris*, sér. D, **277** : 1155-1158.

Mayer, 1825. — Ueber die hintere Extremität der Ophidier. *Nova Acta Acad. Caesar. Leop. Carol.*, **12** : 819-842.

Mosauer, W., 1935. — The myology of the trunk region of Snakes and its significance for Ophidian Taxonomy and Phylology. *Univ. Calif. Los Angeles, Pub. Biol. Sc.*, **1** (6) : 81-120.

Perrier, E., 1928. — Développement embryogénétique des vertébrés allantoïdiens — Les Reptiles — *In* Traité de Zoologie, Fasc. VIII, Masson Éd. : 3015.

Raynaud, A., 1971*a*. — Sur le développement des ébauches des membres postérieurs et de la ceinture pelvienne de l'embryon d'Orvet (*Anguis fragilis* L.). *C. r. hebd. Séanc. Acad. Sci., Paris*, sér. D, **273** : 181-184.

— 1971*b*. — Le développement embryonnaire des membres postérieurs et de la ceinture pelvienne du Python réticulé (*Python reticulatus*). *C. r. hebd. Séanc. Acad. Sci., Paris*, sér. D, **273** : 380-383.

— 1972*a*. — Morphogenèse des membres rudimentaires chez les Reptiles : un problème d'Embryologie et d'Évolution. *Bull. Soc. zool. Fr., Paris*, **97** : 469-485.

— 1972*b*. — Étude embryologique de la formation des appendices postérieurs et de la ceinture pelvienne chez le Python réticulé (*Python reticulatus*). *Mém. Mus. natn. Hist. nat., Paris*, sér. A, Zool., **76** : 1-31.

— 1974*a*. — Données embryologiques sur la rudimentation des membres chez les Reptiles. *Bull. Soc. Hist. nat. Toulouse*, **110** : 26-40.

— 1974*b*. — Stades précoces du développement de la région cloacale et des appendices postérieurs chez l'embryon de *Python reticulatus* (Schneider, 1801). *Bull. Mus. natn. Hist. nat., Paris*, 3e sér., n° 225, Zool. 153 : 705-719.

Raynaud, A., J.P.- Gasc, S. Renous, et C. Pieau, 1975. — Étude comparative embryologique et anatomique de la région pelvi-cloacale et de sa musculature chez le Lézard (*Lacerta viridis* Laur.) et l'Orvet (*Anguis fragilis* L.). *Mém. Mus. natn. Hist. nat., Paris*, (*sous presse*).

Stickel, W. H., et L. F. Stickel, 1946. — Sexual dimorphism in the pelvic spurs of Enygues. *Copeia*, n° 1 : 10-12.

Manuscrit déposé le 13 août 1975.

PLANCHE I

1a. — Reconstruction de la ceinture pelvienne chez un embryon de Python réticulé âgé de 54 jours d'incubation, pesant 12,044 g (longueur extrémité du museau-cloaque : 394 mm ; longueur de la queue : 72 mm) ; vue du côté interne. Le pubis (P.) est une longue baguette qui se dirige cranialement et dorsalement en se rapprochant du plan médian ; l'ischium (Isch.) est réduit et dirigé cranialement ; l'ilium (Il.), relativement court, est dirigé caudalement et dorsalement ; le fémur (F.) se dirige caudalement et latéralement vers la paroi du corps (p.). (s. : support de la reconstruction). (Gr. 35).) Une photographie sous un autre angle de cette reconstruction a été donnée antérieurement (A. Raynaud, 1972*a*).

1b. — Coupe longitudinale de la partie distale de l'appendice postérieur chez un Python réticulé adulte ; le fémur (F.) est coiffé par du cartilage (c.) que recouvre une griffe (gr.). (Gr. 17.)

1c. — Photographie de la ceinture pelvienne extraite du corps d'un Python réticulé adulte ; mêmes abréviations que sur les figures 1a et 1b et t. : tissus mous (ces tissus n'ont pas été enlevés pour permettre la manipulation de la pièce sans la léser) ; la partie marquée Isch. est en réalité formée de tissus mous et l'ischium ne doit constituer qu'une toute petite protubérance au contact de la base du fémur. (Gr. 1.)

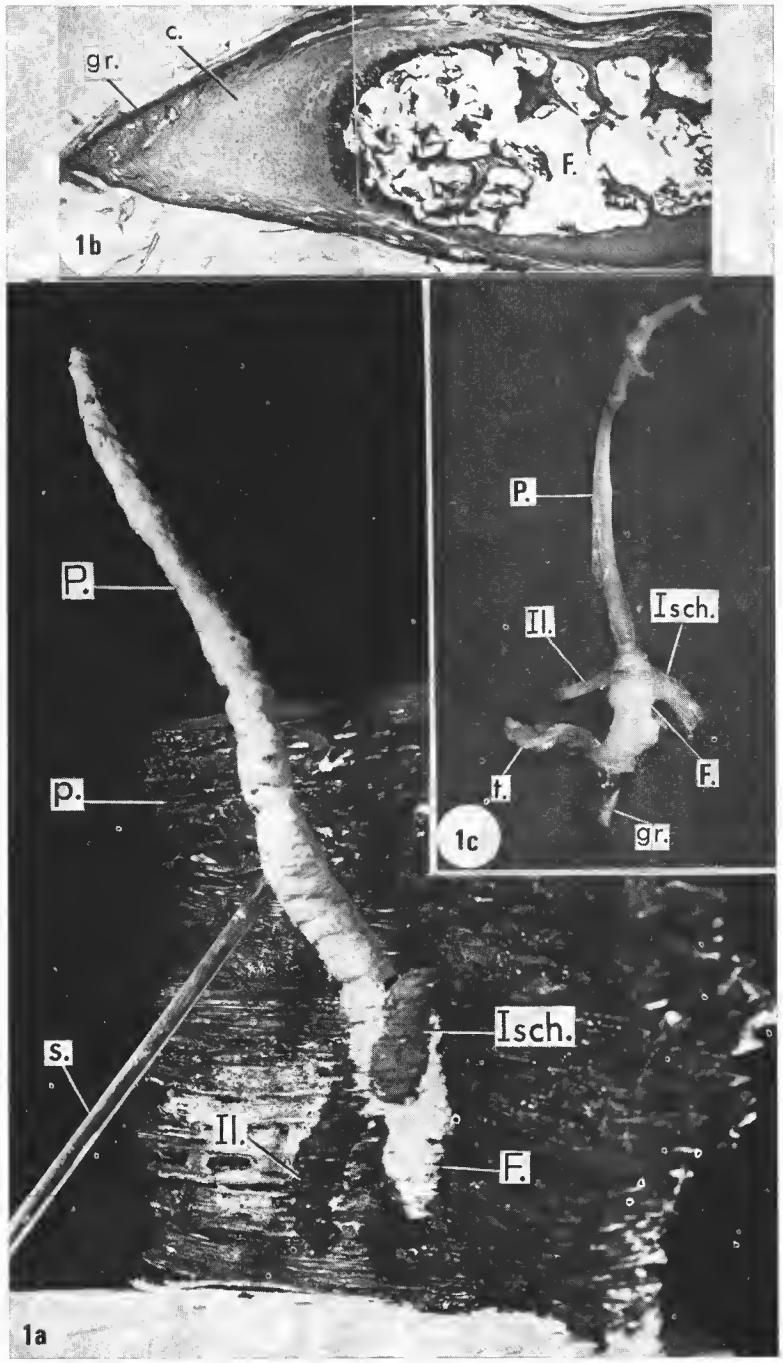

PLANCHE I

PLANCHE II

Radiographies de la ceinture et de l'appendice isolés du corps. De haut en bas, la tension est respectivement de 15, 20 et 30 KV. (e. : coiffe distale fibro-cartilagineuse apposée sur l'extrémité du fémur ; f. : fémur ; gr. : griffe ; il. ilion ; is. : ischion ; p. : pubis.)

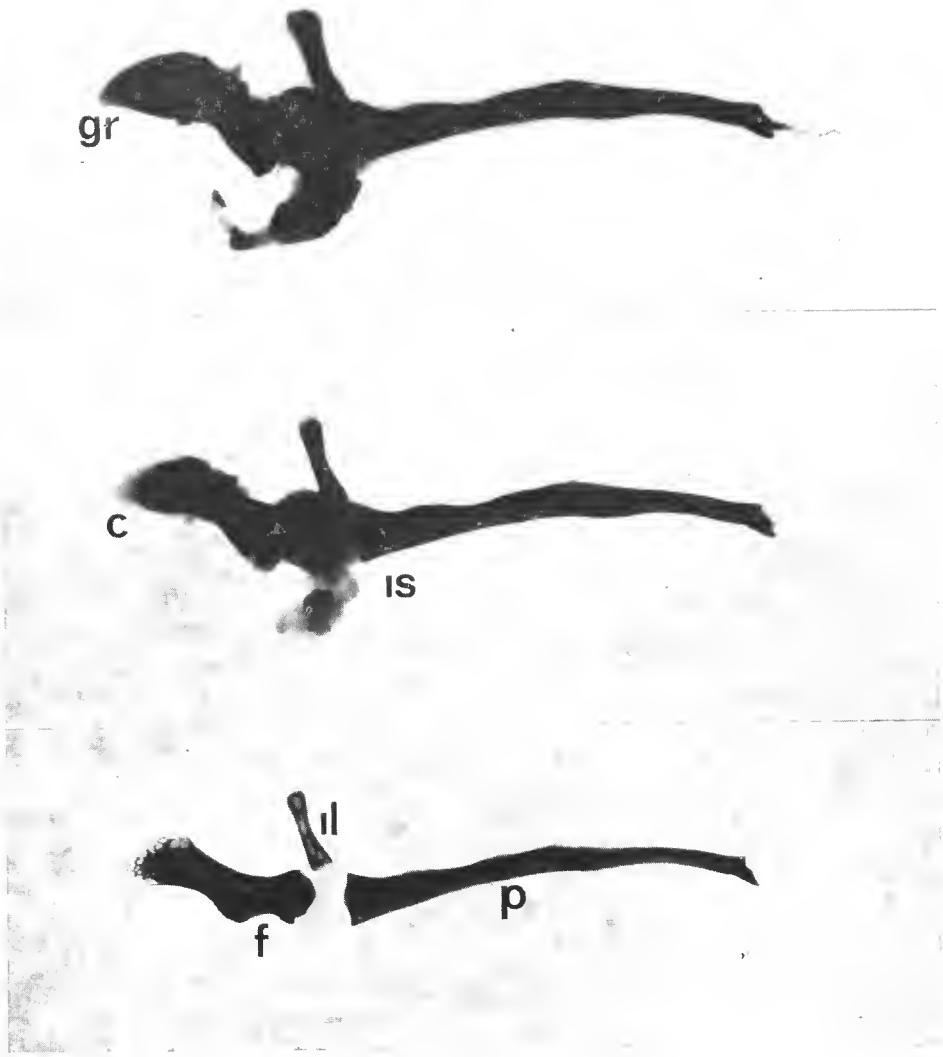

PLANCHE II

PLANCHE III

2. — Coupe histologique intéressant tangentiellement le tissu périchondral qui coiffe l'extrémité distale cartilagineuse de l'ilium, chez un embryon de Python réticulé âgé de 40 jours d'incubation, pesant 7,8 g (embryon E6 du tableau I, *in* Raynaud, 1972*b*) ; de nombreuses cellules dégénèrent dans ce tissu et des pycnoses sont visibles sur la photographie (flèches). (Gr. 531.)
3. — Vue à un fort grossissement (Gr. 509) de la condensation cellulaire qui prolonge l'ischium sur son côté médian, chez un embryon de Python réticulé âgé de 22 jours, pesant 22,3 g, condensation qui est visible, à un faible grossissement sur les figures 4 et 5 de la planche IV. De nombreuses cellules dégénèrent dans cette condensation cellulaire et plusieurs pycnoses (flèches) sont visibles sur cette photographie qui reproduit une coupe voisine de celle qui a été photographiée sur la figure XXII de la planche V d'un travail antérieur (Raynaud, 1972*b*).

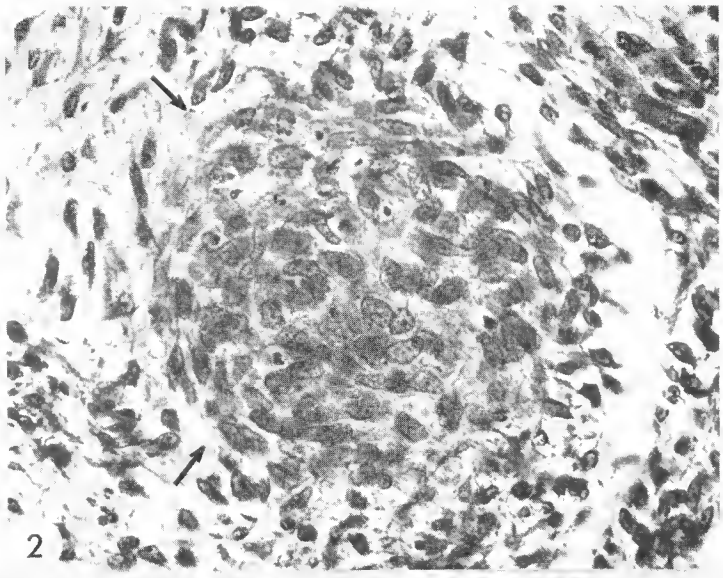

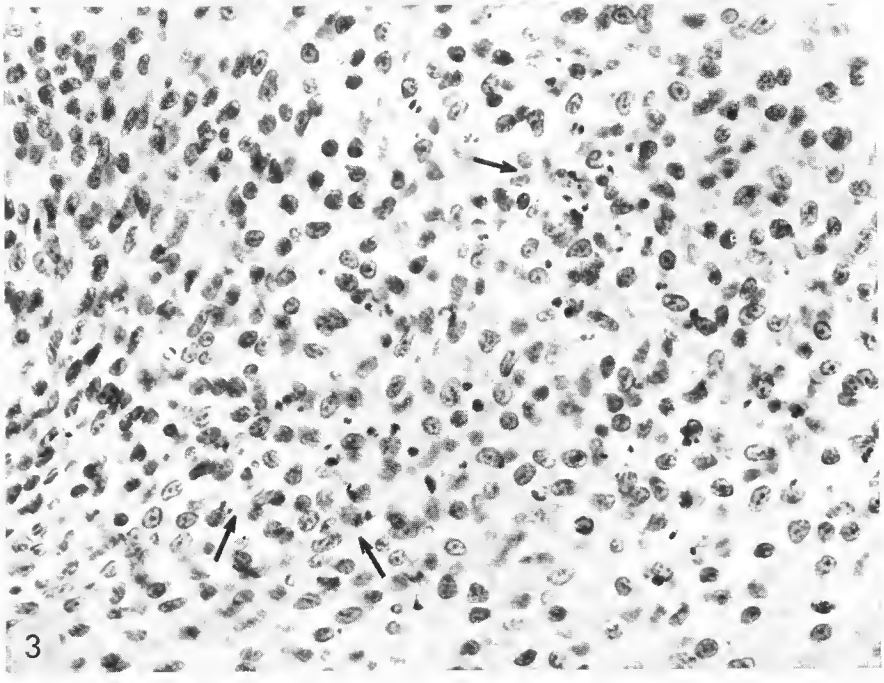

PLANCHE III

PLANCHE IV

Photographies d'une coupe transversale du tronc, passant à hauteur de la ceinture pelvienne, chez un embryon de Python réticulé âgé de 22 jours d'incubation, pesant 4,3 g (embryon E5 du tableau I. *in* Raynaud, 1972*b*).

4. — Vue générale de cette coupe transversale, avec les moitiés gauche et droite de la ceinture (Gr. 90.)

5. — Agrandissement de la moitié gauche de la photographie reproduite sur la figure 4 : ces deux photographies montrent l'existence d'une condensation cellulaire (C.c.) qui, à partir de l'ischium (Isch.), s'étend du côté médian et légèrement dorsalement ; dans ce tissu existent de nombreuses pycnoses comme le montre la figure 3 de la planche II. Le bord distal de cette condensation cellulaire arrive au contact d'une étroite bande de cellules serrées (C.) qui s'étend ventralement. (Ao. : aorte ; m. muscle urodaeal ; P. : pubis ; ph. : phallus ; Ur. : urodaeum (Gr. 436.)

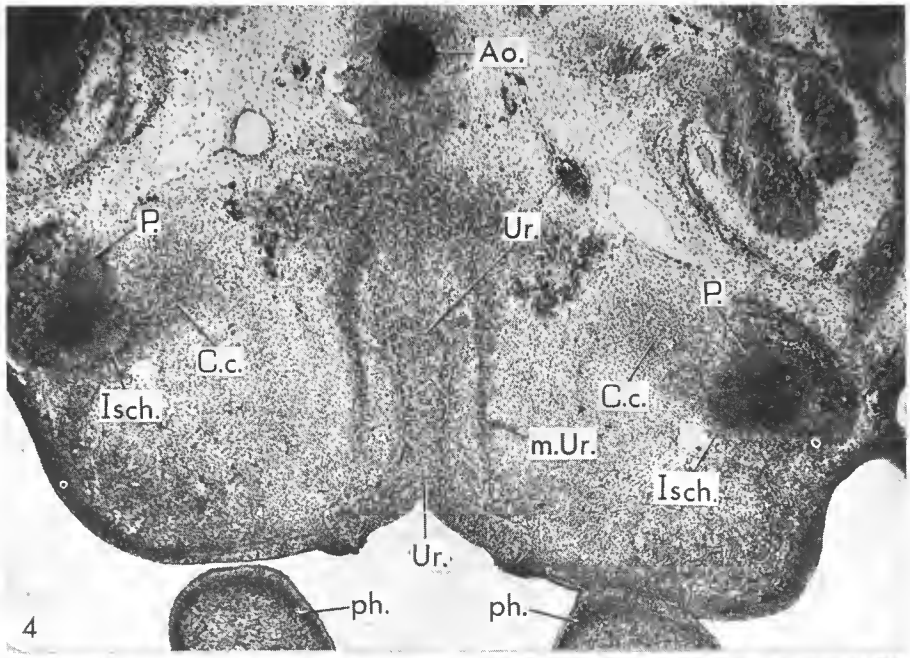

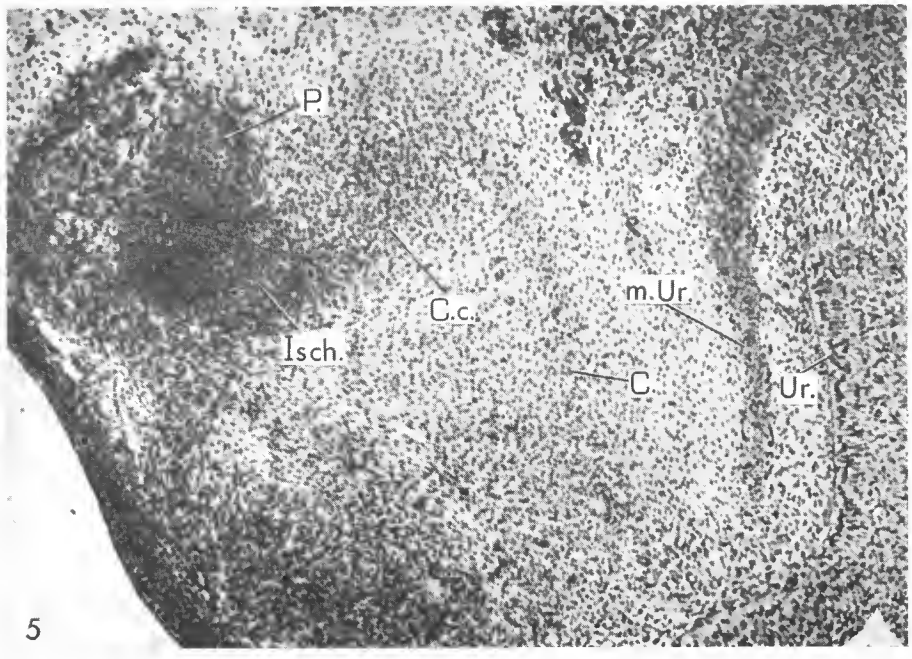

PLANCHE IV

PLANCHE V

6. — Partie ventro-latérale gauche d'une coupe transversale du corps passant par la partie postérieure du pubis (P.) chez un embryon de Python réticulé âgé de 54 jours d'incubation et pesant 42,044 g (embryon E11 du tableau I, *in* Raynaud, 1972*b*). Le pubis est entouré du côté dorsal, médian et ventral, par le *m. pubo-ischio femoralis internus* (m.P.Isch.f.int.), du côté latéral par le *m. pubo-ischio femoralis externus* (m.P.Isch.f.ext.). La coupe passe par la lèvre craniale du cloaque dont on voit les ébauches musculaires formant deux couches à ce niveau (m.l.cr.cl.) ; ces muscles sont longés latéralement par le muscle transverse de la ceinture (m.tr.c.) contre lequel arrive un faisceau du muscle oblique externe (m.obl.ext.). (Urod. : urodaeum ; m.Urod. : muscle entourant l'urodaeum.) (Gr. 72.)

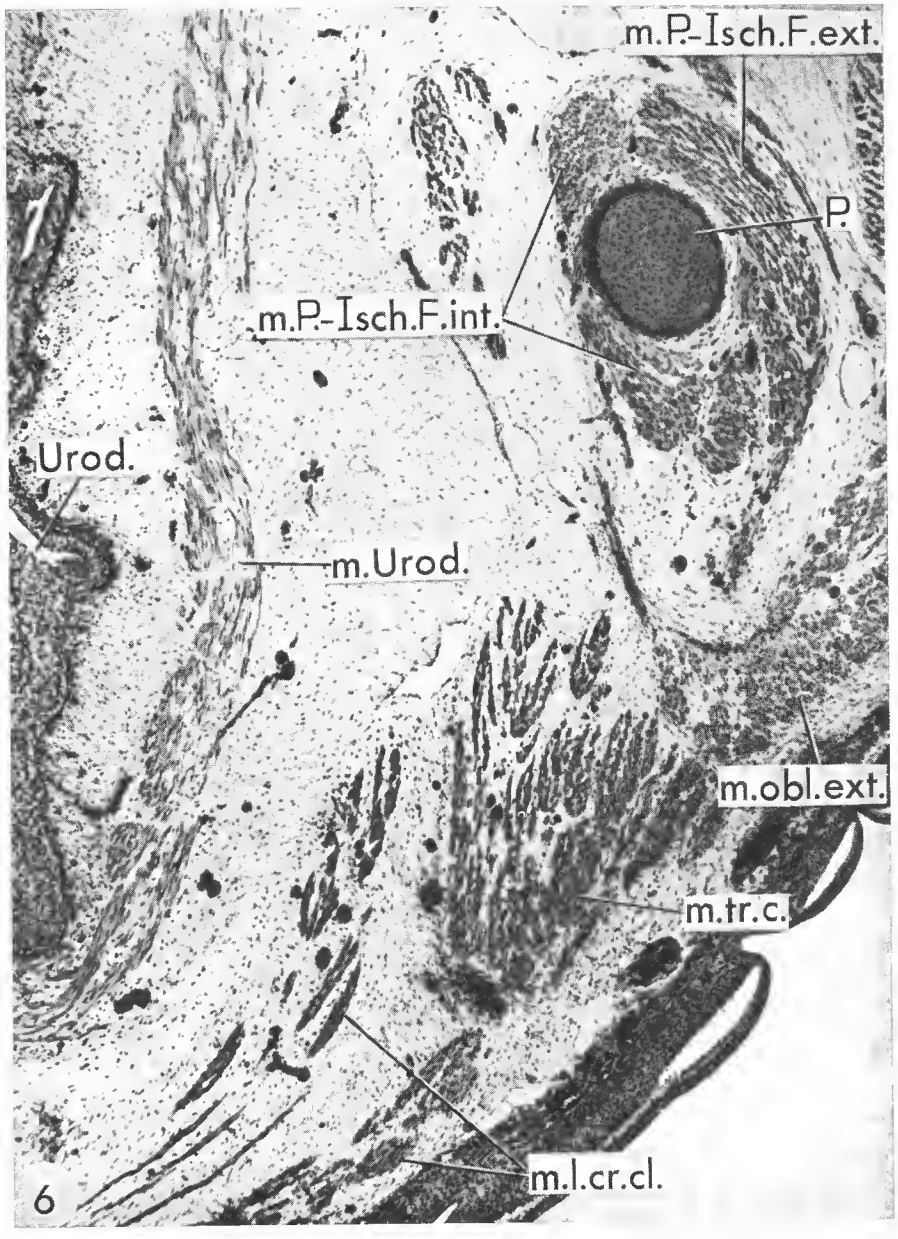

PLANCHE V

PLANCHE VI

7. — Coupe transversale, à hauteur de la moitié gauche de la ceinture pelvienne, du corps d'un embryon de Python réticulé âgé de 40 jours d'incubation, pesant 7,8 g (embryon E6 du tableau I, *in* Raynaud, 1972*b*). Sur le bord dorsal de l'ischium (Isch.) s'insère le muscle ischio-dorsal (m.Isch.d.) qui se relie cranialement à un muscle en fer à cheval inséré par son extrémité sur la musculature de la lèvre craniale du cloaque. (C. : extrémité d'une côte ; m.tr.c. : muscle transverse de la ceinture, avec son tendon (z.t.) inséré dans le tissu conjonctif situé ventralement par rapport à l'ischium ; P. : section de la partie proximale du pubis).(Gr. 97.)
8. — Coupe transversale, à hauteur de la moitié droite de la ceinture pelvienne, du corps d'un embryon de Python réticulé âgé de 71 jours, pesant 63,8 g (embryon E12 du tableau I, *in* Raynaud, 1972*b*). Ici, le muscle ischio-dorsal (m.Isch.d.) est allongé et il s'insère par un cône musculeux sur le sommet cranial de l'ischium (S.Isch.). (m.P.-Isch.-F.int. et m.P.-Isch.-F.ext. : muscles pubo-ischio-fémoral interne et externe ; P. : partie proximale du pubis.) (Gr. 85.)
9. — Coupe transversale intéressant le fémur (F.) d'un embryon de Python réticulé âgé de 40 jours d'incubation : le muscle caudo-fémoral (m.C.-F.) s'insère sur le fémur au moyen d'un tendon subdivisé en deux branches (t.). (Ap. post. : appendice postérieur ; c.d. : cartilage distal ; Il. : ilium ; m.d.-cl. : muscle dorso-cloacal ; m.l.c.cl. : muscle de la lèvre caudale du cloaque ; n. nerf.) (Gr. 88.)
10. — Coupe transversale intéressant la partie proximale du fémur droit (F.) d'un embryon de Python réticulé âgé de 71 jours d'incubation, pesant 63,8 g. On aperçoit une des branches du tendon du muscle caudo-fémoral (t.m.C.-F.) qui vient s'insérer sur les bords dorsal et ventral du fémur. Entre l'ilium (Il.) et le fémur (F.) on aperçoit les extrémités de faisceaux musculaires du muscle pubo-ischio-fémoral interne (m.P.-Isch.-.F.int.) qui vont s'insérer sur la face dorsale du fémur. (m.l.c.cl. : muscle de la lèvre caudale du cloaque.) (Gr. 72.)

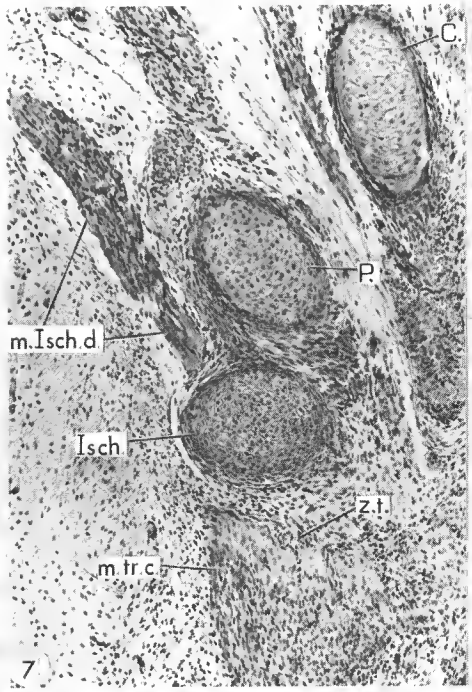
C.
P.
m.Isch.d.
Isch.
z.t.
m.tr.c.
7

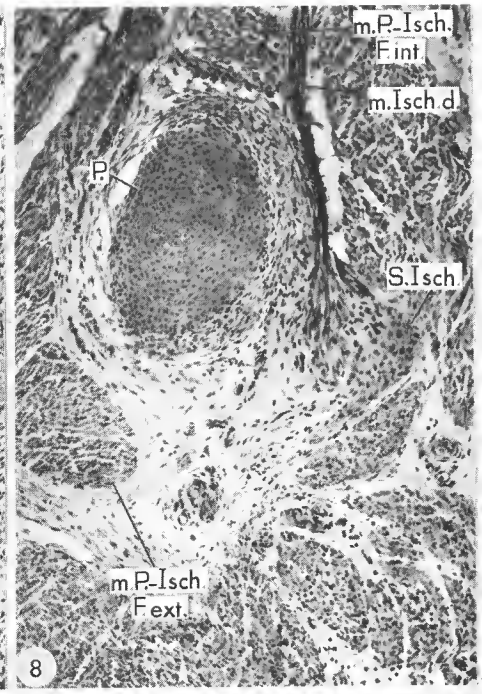
m.P.-Isch.
F.int.
m.Isch.d.
P.
S.Isch.
m.P.-Isch.
F.ext.
8

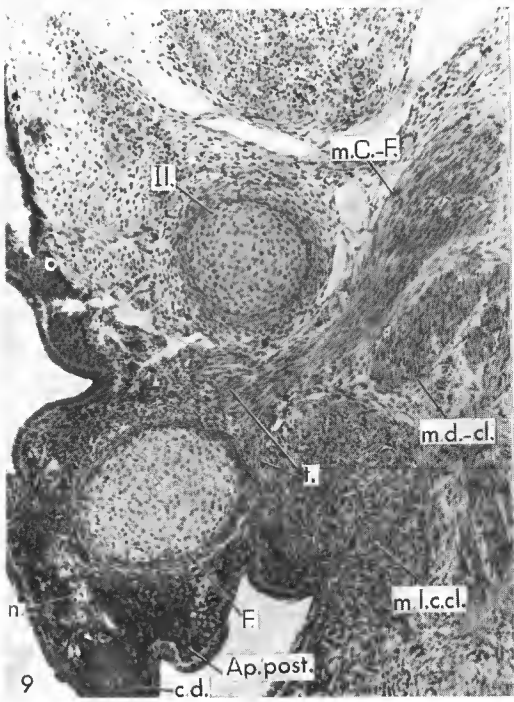
m.C.-F.
Il.
m.d.-cl.
t.
m.l.c.cl.
n.
F.
Ap.post.
c.d.
9

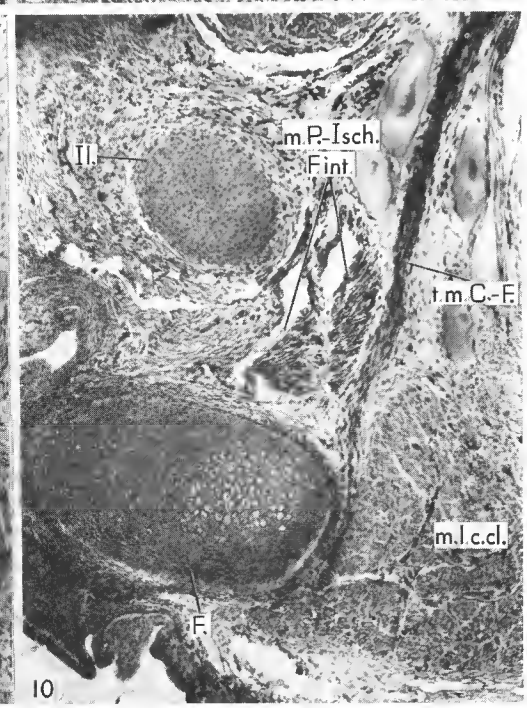
Il.
m.P.-Isch.
F.int.
t.m.C.-F.
m.l.c.cl.
F.
10

PLANCHE VI

PLANCHE VII

11. — Coupe transversale, à hauteur des ébauches phalliques (é.ph.) du corps d'un embryon de Python réticulé âgé de 40 jours, pesant 7,8 g (embryon E6 du tableau I, in Raynaud, 1972*b*). La photographie reproduit seulement la moitié ventrale de la coupe. Issu de l'axe de chaque ébauche phallique, le muscle grand rétracteur (m.g.r.ph.) s'enfonce dorsalement ; sur son bord latéral est situé un autre muscle du phallus (m.ph.) qui suit également, sur la coupe, un trajet à direction ventro-dorsale ; à hauteur de la glande anale (gl.a.), il est aminci, comme s'il avait été étiré sous l'effet d'une pression exercée sur lui par la glande anale en croissance et il est ensuite plus épais à nouveau à son extrémité dorsale ; du côté gauche de l'embryon, ce muscle phallique est continu, indivis ; du côté droit, il est subdivisé en deux parties ; la plus ventrale doit correspondre au muscle petit rétracteur des Lacertiliens. (c.l. : cœur lymphatique ; l. : lymphapophyses ; m.l.c.cl. : muscle de la lèvre caudale du cloaque.) (Gr. 39.)

12 et 13. — Coupes transversales intéressant le fémur (F.) et la partie proximale de l'ilium (Il.) gauches chez un embryon de Python réticulé âgé de 74 jours d'incubation, pesant 63,8 g (embryon E12 du Tableau I, *in* Raynaud, 1972*b*). Le muscle caudo-fémoral (m.C.-F.) s'insère sur le fémur au moyen d'un tendon subdivisé en deux branches (t.m.C.-F.). Le muscle de la lèvre caudale du cloaque (m.l.c.cl.), très développé à ce niveau, est réuni aux vertèbres dorsales par un puissant pilier musculaire cylindrique constituant un muscle dorso-cloacal (m.d.-cl.). (Phot. 12 : Gr. 71 ; phot. 13 : Gr. 72.)

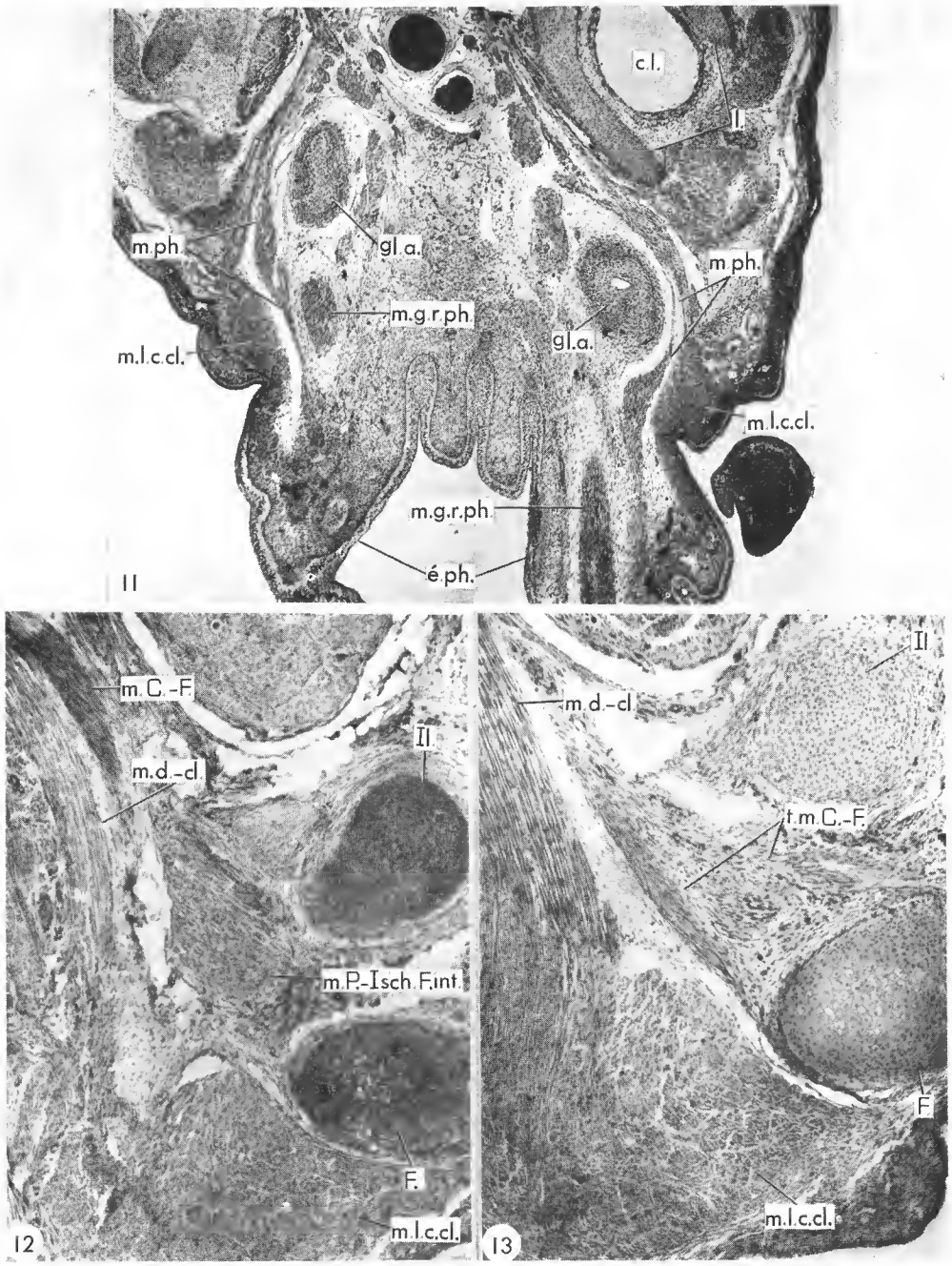
c.l.
Il.
m.ph.
gl.a.
m.ph.
m.g.r.ph.
gl.a.
m.l.c.cl.
m.l.c.cl.
m.g.r.ph.
é.ph.
11
m.C.-F.
Il.
m.d.-cl.
m.P.-Isch.F.int.
F.
m.l.c.cl.
12
Il
m.d.-cl.
t.m.C.-F.
F.
m.l.c.cl.
13

PLANCHE VII

PLANCHE VIII

Parties ventro-latérales droites de coupes transversales à travers la région cloacale chez un embryon de Python réticulé âgé de 54 jours d'incubation et pesant 42,044 g. (Gr. = 42.)

14. — Coupe au niveau de l'ouverture cloacale passant par le montant latéral du muscle de la lèvre craniale du cloaque ; ce muscle forme une grosse masse reliée dorsalement à un muscle dorso-cloacal (m.d.-cl.) qui borde la glande anale (gl.a.) du côté médian. (m.l.c.cl. : muscle de la lèvre caudale du cloaque, situé sur le bord du champ cloacal ; Urod. : urodaeum.)
15. — Coupe au niveau de l'ébauche phallique (é.ph.). La partie axiale de cette ébauche est occupée par le muscle grand rétracteur (m.g.r.ph.) entouré d'une gaîne conjonctive ; dans sa partie basale pénètre un muscle qui dorsalement est relié à l'axe vertébral et qui s'est scindé en deux parties, l'une ventrale longeant le grand rétracteur et correspondant au muscle petit rétracteur du phallus (m.p.r.ph.), l'autre dorsale, bordant latéralement la glande anale (gl.a.) et correspondant au muscle caudo-cloacal (m.cd.cl.). Noter que le muscle de la lèvre caudale du cloaque (m.l.c.cl.) envoie des fibres dans la partie latérale et basale de l'ébauche phallique (m.d.-cl. : muscle dorso-cloacal).
16. — Coupe au niveau de la partie transversale de la lèvre caudale du cloaque, passant par la partie distale, libre, de l'ébauche phallique (é.ph.) : dans cette partie, le muscle grand rétracteur (m.g.r.ph.) est devenu bifide, alors que dans le corps, il forme une grosse masse, toujours entourée de sa gaîne conjonctive et bordée latéralement et médialement par le muscle petit rétracteur du phallus (m.p.r.ph.) en forme de croissant (m.cd.cl. : muscle caudo-cloacal ; m.d.-cl. : muscle dorso-cloacal).
17. — Coupe au niveau de la lèvre caudale du cloaque en arrière des ébauches phalliques ; observer les fibres transversales du muscle de cette lèvre. La glande anale (gl.a.) et les différents faisceaux qui de la longent (muscle grand rétracteur et muscle petit rétracteur du phallus, m.g.r.ph. et m.p.r.ph. ; muscle caudo-cloacal, m.cd.cl.) s'enfoncent dans la queue.

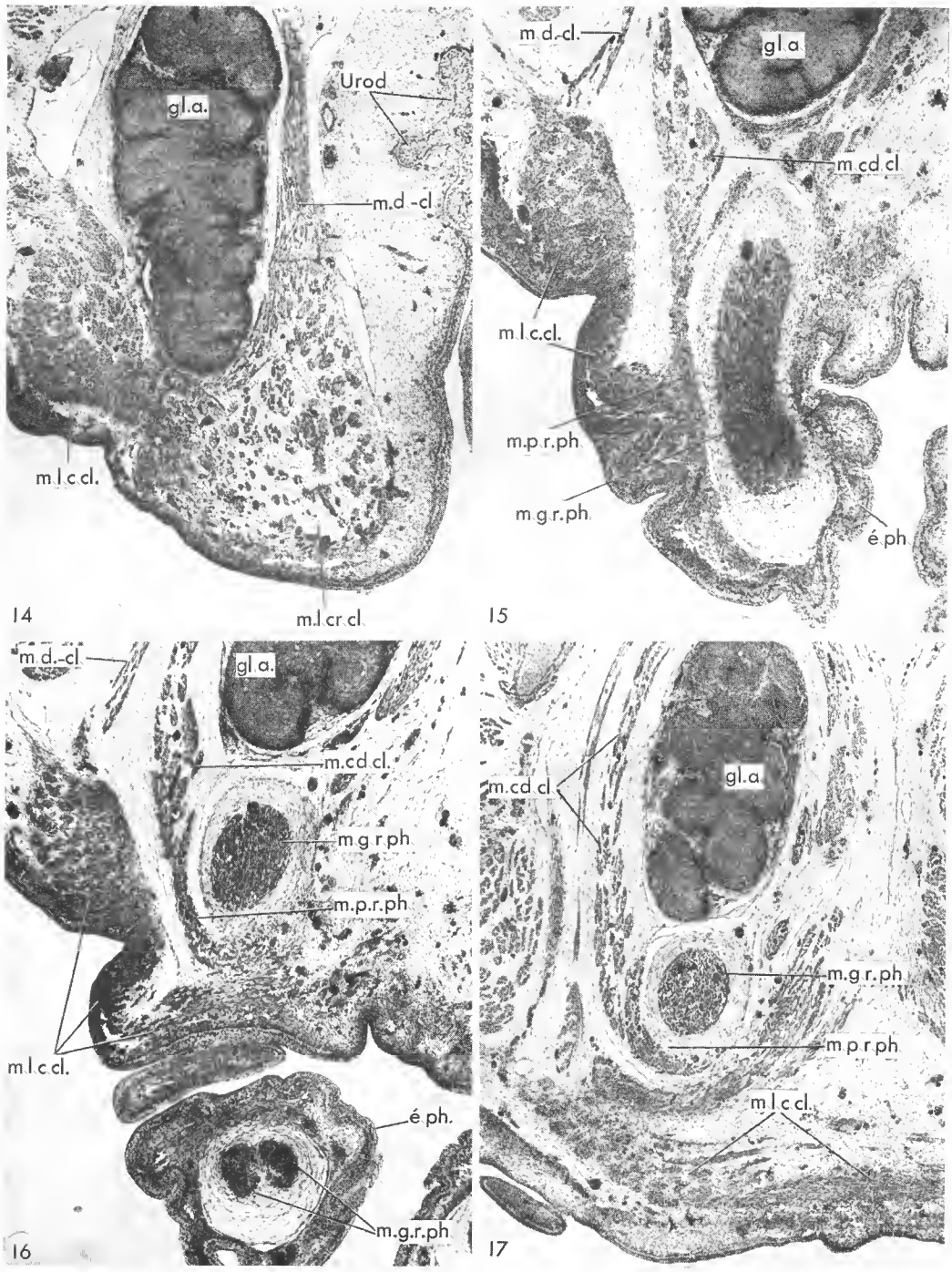

PLANCHE VIII

Bull. Mus. natn. Hist. nat., Paris, 3e sér., nº 379, mai-juin 1976,
Zoologie 267 : 547-584.

Achevé d'imprimer le 30 juillet 1976.

IMPRIMERIE NATIONALE

6 564 002 5

Recommandations aux auteurs

Les articles à publier doivent être adressés directement au Secrétariat du *Bulletin du Muséum national d'Histoire naturelle*, 57, rue Cuvier, 75005 Paris. Ils seront accompagnés d'un résumé en une ou plusieurs langues. L'adresse du Laboratoire dans lequel le travail a été effectué figurera sur la première page, en note infrapaginale.

Le *texte* doit être dactylographié à double interligne, avec une marge suffisante, recto seulement. Pas de mots en majuscules, pas de soulignages (à l'exception des noms de genres et d'espèces soulignés d'un trait).

Il convient de numéroter les *tableaux* et de leur donner un titre ; les tableaux compliqués devront être préparés de façon à pouvoir être clichés comme une figure.

Les *références bibliographiques* apparaîtront selon les modèles suivants :

Bauchot, M.-L., J. Daget, J.-C. Hureau et Th. Monod, 1970. — Le problème des « auteurs secondaires » en taxionomie. *Bull. Mus. Hist. nat., Paris*, 2e sér., 42 (2) : 301-304

Tinbergen, N., 1952. — The study of instinct. Oxford, Clarendon Press, 228 p.

Les *dessins* et *cartes* doivent être faits sur bristol blanc ou calque, à l'encre de chine. Envoyer les originaux. Les *photographies* seront le plus nettes possible, sur papier brillant, et normalement contrastées. L'emplacement des figures sera indiqué dans la marge et les légendes seront regroupées à la fin du texte, sur un feuillet séparé.

Un auteur ne pourra publier plus de 100 pages imprimées par an dans le *Bulletin*, en une ou plusieurs fois.

Une seule épreuve sera envoyée à l'auteur qui devra la retourner dans les quatre jours au Secrétariat, avec son manuscrit. Les « corrections d'auteurs » (modifications ou additions de texte) trop nombreuses, et non justifiées par une information de dernière heure, pourront être facturées aux auteurs.

Ceux-ci recevront gratuitement 50 exemplaires imprimés de leur travail. Ils pourront obtenir à leur frais des fascicules supplémentaires en s'adressant à la Bibliothèque centrale du Muséum : 38, rue Geoffroy-Saint-Hilaire, 75005 Paris.

MUSEUM
NATIONAL
D'HIST. NAT.